

UFRRJ
INSTITUTO DE VETERINÁRIA
CURSO DE PÓS-GRADUAÇÃO EM MEDICINA VETERINÁRIA
PATOLOGIA E CIÊNCIAS CLÍNICAS

DISSERTAÇÃO

AVALIAÇÃO ULTRASSONOGRÁFICA DAS
GLÂNDULAS ADRENAIS EM GATOS

MAURÍCIO PORTES SANTOS SOBRADO SILVA

2013



UNIVERSIDADE FEDERAL RURAL DO RIO DE JANEIRO
INSTITUTO DE VETERINÁRIA
CURSO DE PÓS-GRADUAÇÃO EM MEDICINA VETERINÁRIA
(PATOLOGIA E CIÊNCIAS CLÍNICAS)

AVALIAÇÃO ULTRASSONOGRÁFICA DAS
GLÂNDULAS ADRENAIS EM GATOS

MAURÍCIO PORTES SANTOS SOBRADO SILVA

Sob a orientação do Professor
Dr. Marcelo Abidu Figueiredo

Dissertação submetida como requisito parcial para obtenção do grau de **Mestre em Ciências**, no curso de pós-graduação em Medicina Veterinária na área de concentração de Ciências Clínicas.

Seropédica, RJ

Julho de 2013

UNIVERSIDADE FEDERAL RURAL DO RIO DE JANEIRO
INSTITUTO DE VETERINÁRIA
CURSO DE PÓS-GRADUAÇÃO EM MEDICINA VETERINÁRIA

MAURÍCIO PORTES SANTOS SOBRADO SILVA

Dissertação submetida como requisito parcial para obtenção do grau de Mestre em Ciências, no Curso de Pós-graduação em Medicina Veterinária, na área de Concentração Ciências Clínicas.

Marcelo Abidu Figueiredo Dr, UFRRJ
(Orientador)

Marcia Carolina Salomão Santos Dra, UFF

Viviane Alexandre Nunes Degani, Dra, UFF

Helcimar Barbosa Palhano, Dr, UFRRJ
(Suplente)

À minha mãe,
Por todas as vezes que
não me deixou desistir

AGRADECIMENTOS

A Deus, por ter trilhado pra mim não o caminho que eu escolheria, mas sem dúvida o melhor.

Ao meu orientador por ter me instruído ao longo dessa jornada tendo feito uso de seu próprio capital para viabilização do projeto.

Aos meus pais e irmão, com os quais eu sei que posso contar em qualquer situação, e que no projeto assim como na vida, me ajudaram, cada um de sua maneira e dando o seu melhor.

A Luísa Faustino, minha namorada que me amparou em todos os momentos da realização do projeto e de minha vida.

Ao meu grande amigo Gabriel que esteve presente em todas as etapas do projeto sem excessão.

À minha avó Martha e minha tia Lígia por me ajudarem na aquisição de meu primeiro ultrassom.

Aos meus colegas e acima de tudo amigos da pós graduação Alex, Marcelo, Uiara, Augusto, Rodrigo e Priscila pela companhia e apoio.

À Vania Tannouz, por ter me ensinado o ofício do qual hoje tiro meu sustento.

À toda equipe da clínica Flapatas: Cassia, João Paulo, Amadeu, Alessandro e Michele pelo apoio.

À Regina, Graça, Vera, Noêmia e Cassia por cederem seus animais ao projeto.

Aos professores Paulo e Fabrício por terem me acolhido sempre que necessário.

À CAPES por ter me financiado ao longo do curso.

À FAPERJ pela verba que permitiu a aquisição do aparelho de ultrassonografia.

À todos que participaram direta ou indiretamente do projeto e que por ventura não foram mencionados.

“Você nunca sabe que resultados virão de sua ação.
Mas se você não fizer nada, não existirão resultados.”

Mahatma Ghandi

RESUMO

SOBRADO-SILVA, Maurício Portes Santos. **Avaliação ultrassonográfica das glândulas adrenais em gatos**. 2013. 45p. Dissertação (Mestrado em Medicina Veterinária). Instituto de Veterinária. Universidade Federal Rural do Rio de Janeiro, Seropédica, RJ, 2013.

A literatura relacionada às medidas das glândulas adrenais de gatos de diferentes portes e idades ainda não está suficientemente documentada. A realização de novas medidas ultrassonográficas de adrenais em gatos sem evidências de doença adrenal, fornecerá novos dados sobre o tamanho normal destas glândulas, contribuindo para um diagnóstico imagiológico mais preciso e precoce de patologias relacionadas. A ultrassonografia é o método de diagnóstico por imagem mais utilizado na medicina veterinária para avaliação das adrenais, devido ao fato de na maioria dos casos não se precisar sedar os animais, seu baixo custo e sua segurança, sendo o método mais utilizado para avaliação do hiperadrenocorticismos. O objetivo deste trabalho foi realizar mensurações ultrassonográficas das glândulas adrenais em gatos sem evidências de doença adrenal e/ou doenças que comprovadamente alterem o tamanho das glândulas no intuito de contribuir para um valor de referência na espécie. Foram utilizados 30 gatos sem raça definida, com idade entre 2 e 18 anos, castrados e inteiros e de ambos os sexos. As medidas das adrenais avaliadas foram: comprimento (craniocaudal) e altura (dorsoventral) de ambos os pólos no corte longitudinal. A média do comprimento das adrenais esquerdas foi $9,88 \pm 0,15$ mm e das adrenais direitas foi $10,45 \pm 0,14$ mm. As médias das alturas dos polos craniais foram $3,6 \pm 0,5$ mm nas glândulas esquerdas e $3,75 \pm 0,49$ mm nas direitas. Com relação às alturas dos polos caudais das adrenais, as médias foram $3,54 \pm 0,55$ mm nas esquerdas e $3,6 \pm 0,46$ mm nas direitas. As glândulas apesar de muito semelhantes apresentaram três formas, sendo a mais frequente a de feijão, seguida da forma ovalada, sendo a menos frequente a alongada. O presente estudo permitiu concluir que o tamanho das glândulas adrenais em gatos sem raça definida e hípidos, na população estudada, não depende do peso, idade, sexo, IMCF, não sofrendo ainda influência da castração.

Palavras-chaves: Ultrassom, felino, medidas.

ABSTRACT

SOBRADO-SILVA, Maurício Portes Santos. **Ultrasonographic evaluation of the adrenal glands of cats**. 2013. 45p. Dissertation (Master in Veterinary Medicine). Instituto de Veterinária. Universidade Federal Rural do Rio de Janeiro, Seropédica, RJ, 2013.

The literature that refers to the size of the adrenal glands in cats of different sizes and ages is not yet sufficiently reported. New measurements of the adrenal glands in cats without evidence of adrenal diseases will provide new data about the normal size of these glands, contributing to an earlier and precise imaginologic diagnose of related pathologies. Ultrasonography is the most commonly used method of diagnostic imaging in veterinary medicine to evaluate the adrenals, due to the fact that in most cases, there is no need to sedate the animal, its low cost and its safety. The aim of this study was to perform ultrasonographic measurements of the adrenal glands in cats without evidence of adrenal disease and/or diseases that are proven to change the size of the glands in order to contribute to a reference value in the species. We used 30 mongrel cats, aged from 2 to 18 years, neutered and non-neutered of both sexes. Measurements of adrenal included the length (craniocaudal) and height (dorsoventral) of both poles in longitudinal section. The average length of the left adrenal was 9.88 ± 0.15 mm and the right one was 10.45 ± 0.14 mm. The mean heights of the cranial poles were 3.6 ± 0.5 mm in the left gland and 3.75 ± 0.49 mm in the right one. In respect to the heights of the poles of the adrenal glands, the means were 3.54 ± 0.55 mm on the left and 3.6 ± 0.46 mm on the right. The glands although similar, feature three forms: the most common being the bean shaped, then the oval shaped, and the less frequent, the elongated. The present study indicates that the size of the adrenal glands in mongrel cats, in the selected group did not depend on the weight of the animals, their age, sex, FCMI (feline corporeal mass index), and if they were castrated or not.

Keywords: Ultrasound, feline, measurement.

LISTA DE TABELAS

Tabela 1: Valores dos exames laboratoriais e pressão arterial dos gatos.....	27
Tabela 2: Medidas das adrenais direita e esquerda.....	30

LISTA DE QUADROS

Quadro 1: Exames laboratoriais de cortisol e T4 total alterados de gatos.....	22
Quadro 2: Medidas das glândulas adrenais de todos os gatos utilizados no experimento em todos os cortes.....	28

LISTA DE FIGURAS

Figura 1: Desenho esquemático da localização anatômica das adrenais e rins de gatos.....	1
Figura 2: Mecanismo de regulação da secreção de glicocorticóides. ACTH – Hormônio adrenocorticotrópico. CRF – Fator liberador de corticotropina.....	6
Figura 3: Esquema de uma glândula adrenal exemplificando as três zonas que compõe o córtex e a medula	8
Figura 4: Adrenal esquerda de um felino apresentando uma imagem nodular no pólo cranial da adrenal esquerda e confirmado para HAC pelo teste de estimulação por ACTH.....	13
Figura 5: Adrenal esquerda de um gato com doença renal crônica que apresentava adrenomegalia bilateral provavelmente secundária à nefropatia crônica. Comprimento medindo 1,55 cm e altura de ambos os pólos medindo 0,54 cm.....	15
Figura 6: Equação para cálculo do índice de massa corporal felino. % Body fat: Percentual de gordura corporal; RIBCAGE: Diâmetro do arco costal; LIM: Índice de medida de perna.....	19
Figura 7: Imagens ultrassonográficas das alterações responsáveis pela exclusão dos animais do grupo experimental. a) Bexiga apresentando parede espessada (0,5 cm) e irregular; b) diversas imagens hiperecogênicas em suspensão na bexiga (BX).....	23
Figura 8: a-b) Rins de dois animais distintos apresentando diminuição do volume, perda de relação corticomedular e superfície irregular.....	24
Figura 9: a) Imagem sonográfica evidenciando um feto de cerca de 42 dias. b) Sonograma evidenciando um linfonodo aumentado de volume, de parênquima heterogêneo, com mesentério adjacente hiperecogênico e uma alça intestinal dilatada por conteúdo hiperecogênico (motilidade aumentada).....	25
Figura 10: Imagens ultrassonográficas de glândulas adrenais em corte sagital com formato de feijão: a) Adrenal esquerda (AE) comprimento (C) 0,85 cm, altura do pólo cranial (Acr) 0,43 cm e altura do pólo caudal (Aca) 0,46 cm. b) Adrenal direita (AD); C 0,81 cm, Acr 0,31 cm e Aca 0,33 cm.....	31

Figura 11: Imagens ultrassonográficas de glândulas adrenais em corte sagital com formato ovalado. **a)** AD, C 0,87 cm, Acr 0,38 cm e Aca 0,36 cm. **b)** AE, C 1,04 cm, Acr 0,46 cm e Aca 0,48 cm 32

Figura 12: Imagens ultrassonográficas de glândulas adrenais em corte sagital com formato alongado. **a-b)** AD de diferentes animais com formato alongado e medidas idênticas: C 1,27 cm, Acr 0,39 cm e Aca 0,38 cm. Na imagem b) nota-se a definição da camada medular mais interna e hiperecogênica em relação ao córtex, mais externo e hipoecogênico..... 33

SUMÁRIO

1 INTRODUÇÃO.....	1
2 REVISAO DE LITERATURA.....	3
2.1 Histórico dos estudos com as glândulas adrenais.....	3
2.2 Anatomia e fisiologia das glândulas adrenais.....	4
2.2.1 Córtex adrenal.....	5
2.2.1.1 Zona glomerulosa.....	5
2.2.1.2 Zona fasciculada.....	5
2.2.1.3 Zona reticulada.....	7
2.2.2 Medula adrenal.....	7
2.3 Ultrassonografia das glândulas adrenais.....	8
2.4 Doenças das adrenais e diagnóstico ultrassonográfico.....	9
2.4.1 Hiperadrenocorticismo (HAC) em gatos.....	9
2.4.2 Hiperaldosteronismo em gatos.....	13
3 OBJETIVO GERAL.....	17
3.1 Objetivos específicos.....	17
4 MATERIAL E MÉTODOS.....	18
4.1 Aspectos éticos.....	18
4.2 Animais.....	18
4.3 Exame clínico e aferição da pressão arterial.....	18
4.4 Índice de massa corporal felino (IMCF).....	19
4.5 Exame ultrassonográfico.....	19
4.6 Exames laboratoriais.....	20
4.7 Análises estatísticas.....	21
5 RESULTADOS.....	21
5.1 Medidas ultrassonográficas das adrenais.....	29
6 DISCUSSÃO.....	34
7 CONCLUSÕES.....	38
8 REFERÊNCIAS.....	39

1 INTRODUÇÃO

As adrenais são um par de glândulas de formato ovóide localizadas no abdôme craniodorsal, cranio-mediais ao rim ipsilateral e adjacentes à aorta (adrenal esquerda) e a veia cava caudal (adrenal direita), geralmente estando envoltas em gordura retro-peritoneal (MAHONEY, 2009) (Fig. 1).

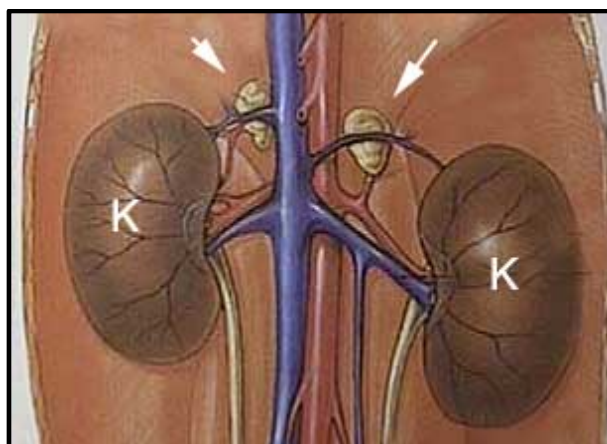


Figura 1. Desenho esquemático da localização anatômica das adrenais (setas) e rins (K) de gatos (Fonte: <http://www.lbah.com/word/cushings-hyperadrenocorticism/>).

Diversas patologias podem acometer as glândulas adrenais direta ou indiretamente, quase todas alterando seu tamanho. O termo hiperadrenocorticismismo que se refere à hipersecreção de qualquer hormônio adrenocortical sendo comumente utilizado ao se tratar do hipercortisolismo, forma mais frequente da doença em cães, é pouco estudado em gatos, tendo sido descritos apenas cerca de 70 casos na literatura veterinária (WATSON & HERRTAGE, 1998; ROSSMEISL *et al.*, 2000; RIJNBERK, KOOISTRA & MOL, 2003).

A ultrassonografia é um método diagnóstico que depende muito da perícia do operador, da aparelhagem utilizada, e da cooperação do paciente. Seu baixo custo, segurança e viabilidade de rotina quando comparada à tomografia, método de eleição em humanos, tornam a ultrassonografia o método ainda mais utilizado na medicina veterinária para avaliação das glândulas adrenais (KOOISTRA & GALLAC, 2010; LITTLE, 2000).

A ultrassonografia é utilizada na tentativa de diferenciação entre o hiperadrenocorticismo primário, secundário e a forma iatrogênica da doença, sendo no entanto, um método de investigação, não devendo ser utilizada para confirmação diagnóstica (DOUGLASS *et al.*, 1997; HOFFMANN, 2003).

No hiperadrenocorticismo primário, uma massa é geralmente visualizada nas glândulas adrenais (LARSON, 2008). Se esta for uni ou bilateral isto mudará o curso do tratamento (ASH *et al.*, 2005; MOORE *et al.*, 2000). No caso da forma secundária, ambas as glândulas estarão aumentadas de volume, diferentemente da forma iatrogênica, onde ambas as glândulas estarão diminuídas de volume (FERASIN, 2001). É deste modo importante conhecermos os valores de normalidade das glândulas adrenais de cada espécie

A literatura relacionada às medidas das glândulas adrenais de gatos de diferentes portes e idades ainda não está suficientemente documentada. A revisão de literatura a seguir enfocará um histórico dos estudos das glândulas adrenais, sua morfologia, manifestações clínicas de doenças relacionadas e aspectos ultrassonográficos destas glândulas, visando realizar uma nova avaliação ultrassonográfica das adrenais em gatos de diferentes idades, sexos, inteiros e castrados, sem sinais clínicos, ultrassonográficos ou laboratoriais de doenças adrenais.

A realização de novas medidas ultrassonográficas de adrenais em gatos sem evidências de doença adrenal, fornecerá novos dados sobre o tamanho normal destas glândulas, contribuindo para um diagnóstico imagiológico mais preciso e precoce de patologias relacionadas na espécie.

2 REVISÃO DE LITERATURA

2.1. Histórico dos estudos com as glândulas adrenais

A primeira descrição das glândulas adrenais foi provavelmente feita por Claudius Galenus (130-201 DC). Ele apenas descreveu a glândula esquerda, e em seus relatos tratou-a como sendo acessória ao tecido renal nas disseções feitas em diversos animais (LEOUTSAKOS & LEOUTSAKOS, 2008).

O primeiro anatomista a dar uma descrição detalhada das glândulas em humanos foi Bartholomeus Eustachius (1520-1574), professor do “Collegio della Sapienza” em Roma. Em uma publicação de 1563 ele descreveu as glândulas adrenais, mas apenas em 1586 Piccolomini (1562-1605) nomeou-as supra-renais e questionou se estas eram de alguma importância ou apenas uma protuberância oriunda dos rins (SHIFRIN, 2012).

Thomas Wharton (1610-1673) em 1656 indagou sobre a liberação de alguma substância pelas glândulas na circulação (LEOUTSAKOS & LEOUTSAKOS, 2008; SHIFRIN, 2012). Em 1716, a Academia de Ciências de Bordeaux criou uma competição para determinar a função das adrenais, no entanto, nenhum dos competidores foi considerado digno do prêmio. Muitos pesquisadores dos séculos XVII e XVIII estudaram sobre as alterações exercidas pelas glândulas no sangue, mas a verdadeira função permaneceu desconhecida até o século XIX (SHIFRIN, 2012).

Em 1805, Cuvier (1769-1832), um naturalista francês, definiu a medula e o córtex das adrenais, mas a primeira descrição completa da anatomia microscópica foi feita por Albert von Kölliker (1817-1905), um anatomista suíço em 1852. O papel fisiológico destas glândulas foi desvendado em 1849, quando Thomas Addison (1793-1860), apresentou trabalhos sobre pacientes com doenças adrenais (LEOUTSAKOS & LEOUTSAKOS, 2008).

Em 1856, Charles Brown-Séquard forneceu a prova experimental para o papel vital das adrenais, realizando adrenalectomia em diferentes espécies de animais (LEOUTSAKOS & LEOUTSAKOS, 2008).

2.2. Anatomia e fisiologia das glândulas adrenais

As adrenais se localizam craniomedialmente em relação aos hilos renais e dorsolateralmente em relação aos grandes vasos (Fig. 1). A adrenal esquerda possui um formato variando de oval a bilobada, sendo morfológicamente semelhante a um amendoim ou um caroço de feijão (HOMCO, 1995; BARTHEZ *et al.*, 1998).

A adrenal direita faz sintopia ventralmente com o lobo caudado do fígado e dorsalmente com a musculatura sublombar. Está localizada no nível da décima terceira vértebra torácica, cranio-medialmente ao hilo do rim ipsilateral (com o qual não tem contato) e dorsolateral à veia cava caudal (GRAHAM, 2008). Quanto à sua forma, a adrenal direita é semelhante à esquerda, não existindo diferenças entre elas na espécie felina diferentemente do que ocorre em cães (BARTHEZ *et al.*, 1998; AUGHEY & FRYE, 2001; LLABRES-DIAZ & DENNIS, 2003).

Quanto à sua vascularização, nos cães, o suprimento sanguíneo e a drenagem venosa tanto do córtex quanto da medula das adrenais estão estruturalmente e provavelmente funcionalmente interrelacionados (EVANS, 1993).

O suprimento arterial das glândulas adrenais se origina de diversos vasos de maior calibre, sendo alguns deles ramos da artéria frenicoabdominal, ramos da aorta abdominal, ramos da artéria lombar e das artérias renais dentre outros. Estes vasos fornecem de 20 a 30 arteríolas que se aproximam das adrenais por toda sua superfície, entram na porção fibrosa da cápsula e fazem anastomose para formar a “rede arteriosa capsular”, de onde inúmeros vasos penetram no córtex. Estes vasos penetram até a zona fasciculada onde formam uma nova rede de capilares que penetra nas camadas mais internas do córtex e confluem com os capilares medulares e o plexo venoso medular. Estes capilares medulares que podem mediar a regulação de epinefrina, passam pelo hilo adrenal e são drenados pela veia adrenal (EVANS, 1993).

A posição anatômica das glândulas influencia na drenagem venosa, permitindo que a veia adrenal direita se ligue diretamente à veia cava caudal, enquanto a veia adrenal esquerda se liga à veia renal esquerda (EVANS, 1993).

2.2.1.Córtex adrenal

As glândulas adrenais se originam de dois tipos diferentes de tecido embrionário: o córtex do mesoderma intermediário e a medula do ectoderma da crista neural. O córtex adrenal é composto de três zonas: zona glomerulosa, zona fasciculada e zona reticulada, sendo a primeira a mais externa e a última a mais interna, sendo cada zona responsável pela produção de um tipo específico de hormônio (GUYTON & HALL, 2006).

2.2.1.1. Zona glomerulosa

A zona glomerulosa é responsável pela produção dos mineralocorticoides, hormônios responsáveis pela regulação de íons inorgânicos como o sódio, potássio e cloreto. Dentre os vários mineralocorticoides produzidos, podemos citar a aldosterona como o mais importante. Ela é formada através da conversão de colesterol em pregnenolona que após uma sequência de reações forma a aldosterona (COSTANZO, 2004).

A aldosterona circula ligada à albumina e algumas globulinas ligadoras de cortisol. Sua meia vida é de cerca de 20 minutos e sua inativação ocorre no fígado, onde se liga ao ácido glicurônico e é excretada pela bile e urina. Os principais reguladores de sua síntese e secreção são a renina e as concentrações extracelulares dos íons potássio. Suas principais ações se dão na regulação renal e no balanço hidroeletrólítico (GUYTON & HALL, 2006).

2.2.1.2. Zona fasciculada

A zona fasciculada por sua vez produz os chamados glicocorticoides, hormônios essenciais na regulação do metabolismo da glicose. O principal destes hormônios é o cortisol, formado através da conversão da pregnenolona. Transportado por globulinas ligadoras de cortisol, possui uma meia vida de cerca de 90 minutos. O cortisol tem múltiplos efeitos no organismo devido à sua ação permissiva, atuando em diversas reações essenciais a nível celular como a produção de epinefrina e glucagon (COSTANZO, 2004).

É um hormônio liberado em situações de estresse amplificando os efeitos da norepinefrina na pressão sanguínea. Ele estimula a degradação de gorduras e proteínas, inibe a síntese de DNA e estimula a gliconeogênese, inibindo a utilização de glicose em alguns tecidos (GUYTON & HALL, 2006). Possui propriedades antiinflamatórias além de propriedades imunossupressoras (SELKURT, 1984).

Estímulos ambientais ou internos causam aumento nas taxas de secreção do Fator de Liberação da Corticotropina (CRF) pelo hipotálamo que por sua vez estimula a hipófise a liberar Hormônio Adrenocorticotrófico (ACTH) (Fig. 2). O ACTH se liga a receptores celulares nas células do córtex adrenal ativando a adenilato ciclase. Isto leva a um aumento nos níveis de monofosfato cíclico de adenosina (AMPc) e a um aumento da mobilização de colesterol e por conseguinte da produção de cortisol. O cortisol por sua vez, depois de formado, exerce um efeito de feedback negativo na secreção de CRF e ACTH (GUYTON & HALL, 2006).

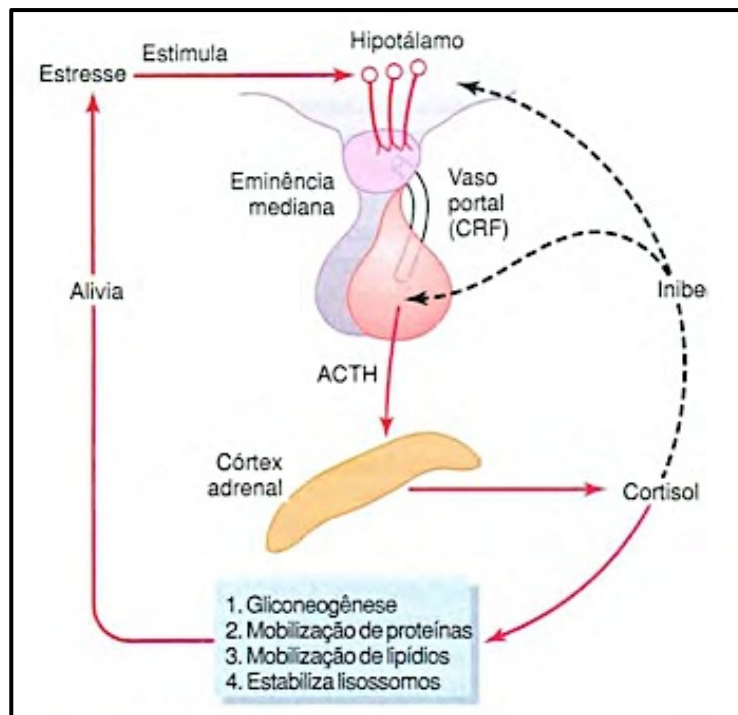


Figura 2. Mecanismo de regulação da secreção de glicocorticóides. ACTH – Hormônio adrenocorticotrófico. CRF – Fator liberador de corticotropina (Fonte: GUYTON & HALL, 2006).

2.2.1.3. Zona reticulada

A zona reticulada é a mais interna do córtex adrenal, sendo responsável pela produção dos andrógenos. Andrógeno é o termo genérico para qualquer composto natural ou sintético, geralmente um hormônio esteróide que estimula ou controla o desenvolvimento e manutenção das características masculinas. O andrógeno mais importante é a testosterona, hormônio produzido na zona reticulada da adrenal a partir da pregnenolona (SELKURT, 1984; COSTANZO, 2004).

A maioria dos andrógenos produzidos na adrenal possui poucos efeitos fisiológicos até serem convertidos em testosterona. Nos machos são de pouca importância, no entanto em fêmeas, os andrógenos que são convertidos em estrógenos no tecido adiposo, são a mais importante fonte de estrógenos cessada a produção ovariana (GUYTON & HALL, 2006).

2.2.2. Medula adrenal

A medula adrenal compreende a região central da glândula (Fig. 3). Ela converte aminoácidos em catecolaminas, grupo de hormônios que engloba a epinefrina e a norepinefrina. Toda epinefrina circulante no organismo é produzida na medula da glândula adrenal, enquanto a norepinefrina além de ser produzida na medula adrenal também é secretada nos *neurônios pós-ganglionares* do sistema nervoso *simpático* (COSTANZO, 2004).

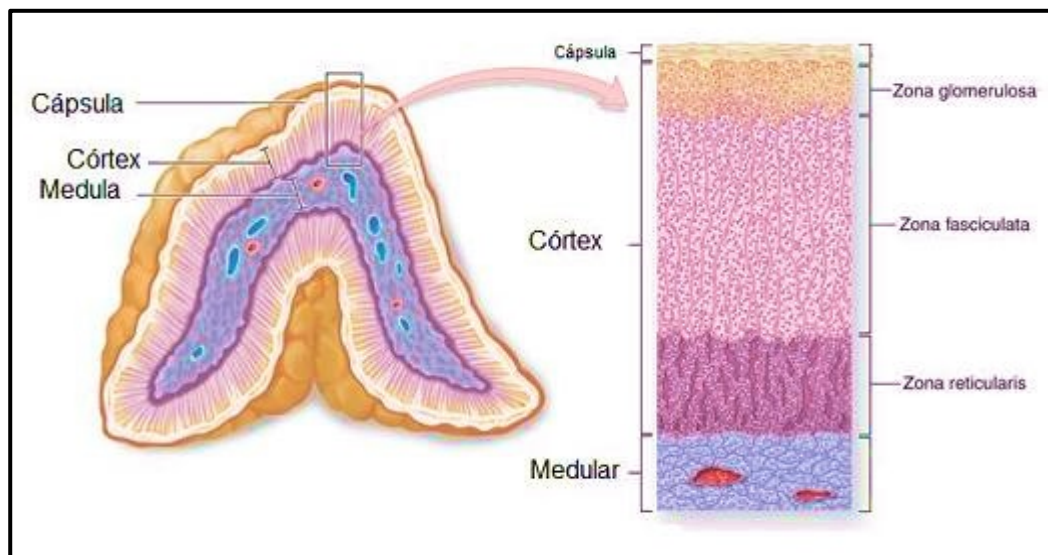


Figura 3. Esquema de uma glândula adrenal com as três zonas que compõe o córtex e a medula (<http://www.medicinageriatrica.com.br/2007/06/21/glandula-adrenal>).

2.3. Ultrassonografia das glândulas adrenais

Na avaliação das adrenais, o baixo custo da ultrassonografia em relação à tomografia, faz com que este seja o método de diagnóstico por imagem mais utilizado na medicina veterinária (KOOISTRA & GALLAC, 2010; LITTLE, 2000).

A análise das glândulas adrenais é tecnicamente complicada, requerendo um ultrassonografista experiente e um equipamento de boa resolução com um transdutor linear ou setorial (BENCHEKROUN *et al.*, 2010). Os transdutores devem ser utilizados na mais alta frequência possível, de modo a acessar a profundidade da estrutura avaliada. Um bom preparo prévio do paciente visando diminuir o conteúdo no trato gastrointestinal permite ao operador do ultrassom identificar as duas glândulas na maioria dos pacientes (HOMCO, 1995; BENCHEKROUN *et al.*, 2010).

O exame ultrassonográfico da cavidade abdominal deve incluir a avaliação das adrenais, tanto em cães quanto em gatos como exame de rotina (MATTOON *et al.*, 2002; JERICÓ & CARVALHO, 2004).

A visualização da adrenal direita pode ser realizada através do acompanhamento do rim direito e da veia cava caudal. Obtendo-se um corte longitudinal do rim direito, direciona-se o transdutor cranio-medialmente em direção à veia cava caudal, com a qual a adrenal direita estará dorso-lateralmente localizada e intimamente relacionada (JERICÓ & CARVALHO, 2004; GRAHAM, 2008).

O acesso ultrassonográfico da adrenal direita pode ser feito através do espaço intercostal ou por acesso abdominal, sendo o primeiro, o método mais indicado, pois o acesso subcostal é muitas vezes dificultado pela presença de conteúdo gasoso no piloro, duodeno e/ou cólon ascendente (HOMCO, 1995). No entanto, as mensurações das glândulas feitas através do espaço intercostal podem apresentar alterações quando comparadas às feitas pelo acesso abdominal (BARBERET *et al.*, 2010).

O acesso intercostal é feito com o transdutor nos dois ou três últimos espaços intercostais, com a restrição da técnica ser aplicada apenas em animais de pequeno porte, onde a distância entre o transdutor e a glândula é menor do que em animais de grande porte. Deste modo, não é necessário aplicar pressão na região com o intuito de aproximar o transdutor da adrenal (GRAHAM, 2008; BRINKMAN-FERGUSON & BILLER, 2009).

Por se localizar mais caudalmente, a adrenal esquerda é facilmente acessada através do abdôme, não sendo necessário o acesso intercostal (MATTOON *et al.*, 2002; MAHONEY, 2009). Contudo, a visualização da glândula adrenal esquerda é mais difícil no gato, inversamente ao que ocorre no cão, uma vez que o rim esquerdo possui maior mobilidade e por isso uma posição mais variável nesta espécie (BARTHEZ *et al.*, 1998).

Para visualizar a adrenal esquerda, deve-se posicionar a sonda (ou transdutor) na parede abdominal esquerda até se obter uma imagem longitudinal da aorta. Direcionando o transdutor em plano longitudinal para o rim esquerdo, visualiza-se a artéria renal esquerda e a adrenal esquerda, localizada cranio-medial ao rim e ventro-lateral à aorta (KEALY & MCALLISTER, 2005; GRAHAM, 2008).

2.4. Doenças das adrenais e diagnóstico ultrassonográfico

2.4.1. Hiperadrenocorticism (HAC) em gatos

Hiperadrenocorticism é um termo utilizado para descrever a hipersecreção de qualquer hormônio adrenocortical, porém, o termo se consagrou ao referir-se à produção exacerbada de cortisol e aos sinais clínicos resultantes do hipercortisolismo tanto em cães quanto em gatos (ROSSMEISL *et al.*, 2000).

O hiperadrenocorticism é raro em gatos, sendo escassos os relatos de casos, ao contrário do que ocorre em cães, nos quais é referida como uma

endocrinopatia comum (WATSON & HERRTAGE, 1998; ROSSMEISL *et al.*, 2000; RIJNBERK, KOOISTRA & MOL, 2003; FELDMAN & NELSON, 2004; GUNN-MOORE, 2005; KOOISTRA *et al.*, 2009).

Apesar dos avanços na área da ultrassonografia e no aperfeiçoamento de testes endócrinos que permitem avaliar a funcionalidade do eixo Hipotálamo – Hipófise -Adrenais (HHA), continuam a ser observados poucos casos na espécie felina, contrariando a sugestão de alguns autores de que a patologia havia sido subdiagnosticada no passado (RAMOS, 2011).

O hiperadrenocorticismo pode ser oriundo de várias etiologias, sendo o excesso de cortisol sistêmico o denominador comum entre elas. O excesso de cortisol pode ocorrer secundariamente à administração crônica de glicocorticóides exógenos, sendo chamado assim de hiperadrenocorticismo iatrogênico, ou pode acontecer naturalmente, sendo assim designado por hiperadrenocorticismo espontâneo (MOONEY, 1998; KOOISTRA *et al.*, 2009).

A forma iatrogênica da doença, causada pela administração prolongada de glicocorticóides, pode suprimir a liberação hipotalâmica de CRF e conseqüentemente a liberação hipofisária de ACTH, causando assim uma hipofuncionalidade no córtex adrenal com sinais clínicos de HAC (FERASIN, 2001).

O fato de se diagnosticar pouco o HAC iatrogênico em gatos, é suportado por estudos na área da farmacologia que mostram que em relação aos cães, os gatos têm cerca de metade dos receptores para glicocorticóides na pele e no fígado, além de uma menor afinidade de ligação nestes receptores (LOWE, CAMPBELL & GRAVES, 2008).

Em gatos assim como em cães, cerca de 80% dos casos de HAC espontâneo são provocados por tumores hipofisários que ocasionam uma produção e liberação excessiva de ACTH, provocando assim, uma hipersecreção de cortisol no córtex adrenal. Os 20% dos casos restantes de HAC espontâneo correspondem aos provocados por tumores adrenocorticais que secretam cortisol de forma autônoma (MOONEY, 1998; FELDMAN & NELSON, 2004; GUNN-MOORE, 2005; KOOISTRA *et al.*, 2009; RAMOS, 2011).

Nos casos de HAC dependentes de hipófise foi observado que cerca de 50% dos tumores são microscópicos e, portanto indetectáveis, e os outros 50% que atingem pelo menos 3 mm de diâmetro podem ser detectados por exames de imagem como a ressonância magnética ou tomografia computadorizada (FELDMAN &

NELSON, 2004). A forma de HAC dependente das glândulas adrenais é provocada em felinos exclusivamente por tumores, sendo descritos 50% como carcinomas e 50% como adenomas (DUESBERG *et al.*, 1995; WATSON & HERRTAGE, 1998). Estes tumores também podem ocasionar a hipersecreção de outros hormônios adrenocorticais como a aldosterona (DECLUE *et al.*, 2005), progesterona (ROSSMEISL *et al.*, 2000; DECLUE *et al.*, 2005) ou testosterona (FELDMAN & NELSON, 2004; MILLARD, PICKENS & WELLS, 2009).

Em humanos foi descrita uma forma de hiperplasia glandular primária não relacionada à formação neoplásica e a produção exacerbada de ACTH. Especula-se que esta alteração se deva a alguma disfunção nos receptores adrenais (PEREIRA, ARAÚJO & BISI, 2001).

O hiperadrenocorticismismo se manifesta mais comumente em gatos na faixa entre 5 e 16 anos e não aparenta ter predileção por sexo ou raça específica (MOONEY, 1998; WATSON & HERRTAGE, 1998; FELDMAN & NELSON, 2004). Os sinais clínicos nos gatos são geralmente mais brandos que nos cães, resultando em um diagnóstico demorado que muitas vezes só é realizado após o desenvolvimento concomitante da diabetes *mellitus*, que acomete cerca de 80% dos felinos com HAC, número muito superior ao de cães que atinge apenas 15%. Isso pode ser explicado devido à maior sensibilidade da espécie felina aos efeitos diabetogênicos do cortisol (MOONEY, 1998; LOWE *et al.*, 2008)

Os sinais clínicos do HAC no gato incluem a poliúria e polidipsia geralmente relacionadas a diurese osmótica provocada pela diabetes concomitante; polifagia, devido ao aumento do catabolismo proteico e lipídico; dispneia branda e letargia, ocasionadas pela fraqueza das musculaturas abdominal e intercostal; abdôme penduloso, explicado pela redistribuição da gordura para o abdome e fígado além de diversas alterações dermatológicas (ETTINGER & FELDMAN, 2004).

As alterações dermatológicas em gatos, são menos marcantes que em cães com a doença. Enquanto cães apresentam uma alopecia bilateral simétrica considerada clássica, em gatos esta alopecia tende a ser assimétrica e menos grave (ETTINGER & FELDMAN, 2004). No entanto, os sinais clínicos dermatológicos também envolvem uma pele fina e frágil, lesões cutâneas e um retardamento na cicatrização dessas lesões, tudo explicado pela supressão da produção de fibroblastos e de proteínas da matriz celular como colágeno, ácido hialurônico e elastina pelo excesso de cortisol (LOWE *et al.*, 2008).

A ultrassonografia é utilizada na tentativa de diferenciação entre o Hiperadrenocorticismo dependente de ACTH (hormônio adrenocorticotrófico), do independente de ACTH, porém, é apenas um método de investigação, não devendo ser utilizada isoladamente para confirmação diagnóstica (DOUGLASS *et al.*, 1997; HOFFMANN, 2003). Por ser um exame operador, aparelho e paciente dependente, o tamanho das glândulas adrenais por si só pode ser uma variável inespecífica para se determinar uma patologia, estando sempre sujeito a confirmação diagnóstica por exames laboratoriais mais específicos.

No HAC dependente de ACTH, ambas as glândulas podem estar uniformemente aumentadas, hipocóicas, com textura homogênea e margens bem delimitadas. A ecogenicidade das glândulas pode estar normal, ou seja, hipocogênicas em relação ao córtex renal (MATTOON *et al.*, 2002; JERICÓ & CARVALHO, 2004). Em alguns casos de HAC dependente de ACTH, as glândulas podem aparecer dentro dos limites sonográficos. Em casos com associação a hiperplasia nodular cortical, a ecogenicidade pode estar homogênea e as glândulas irregulares e assimétricas (BENCHEKROUN *et al.*, 2010)

Quando o HAC é adrenal dependente (adenoma/adenocarcinoma de cortical), observa-se um nódulo ou massa associado a uma ou ambas as glândulas (Fig.4). Acreditava-se que tumores de adrenais unilaterais (funcionais), geravam uma atrofia na glândula contralateral, porém estudos mostraram que a mesma pode permanecer do tamanho normal (LARSON, 2008). Benchekroun *et al.*(2010), estabeleceram que a glândula menor, ou seja, a contralateral é importante para diferenciar o HAC independente do dependente de ACTH em cães. Nesta espécie, quando o diâmetro dorsoventral da glândula é maior que 5 mm, estes autores estabeleceram que o HAC é dependente de ACTH com grande especificidade e sensibilidade.

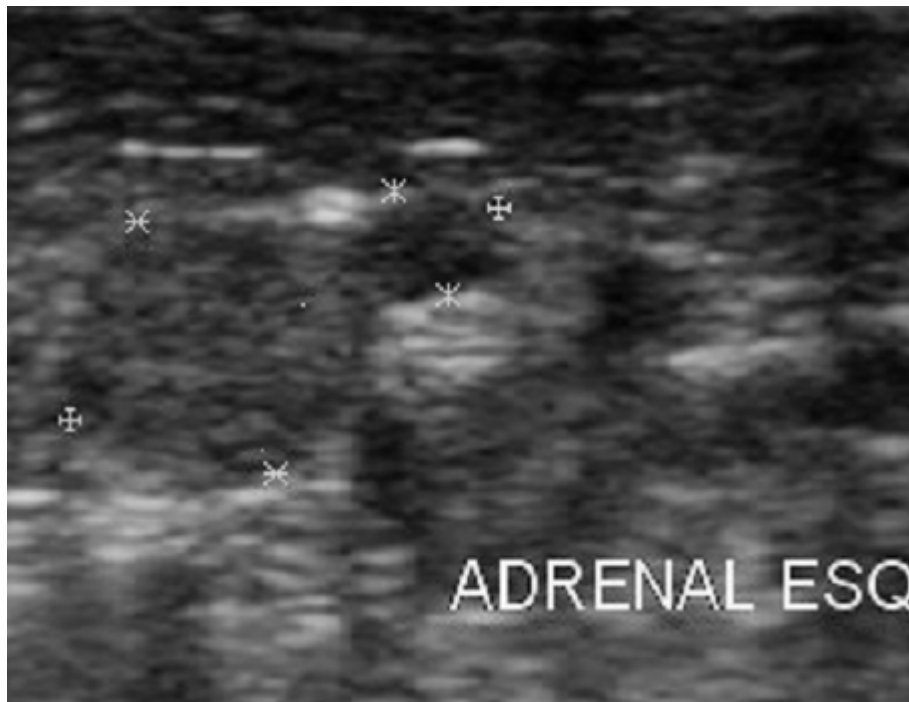

Figura 4. Adrenal esquerda de um felino apresentando uma imagem nodular no pólo cranial da adrenal esquerda e confirmado para HAC pelo teste de estimulação por ACTH (Arquivo pessoal).

Atualmente usa-se o termo “incidentaloma”, para achados ultrassonográficos acidentais que não manifestem qualquer sinal clínico. Em se tratando de adrenais, podemos usar como exemplos neoplasias, hiperplasia por hiperatividade ou até mesmo por senilidade como relatado por Jericó & Carvalho (2004) e Larson (2008).

Outro fator que influencia no tamanho das glândulas adrenais é o hipertireoidismo, que segundo Combes *et al.* (2012) é responsável por uma hipersecreção do córtex adrenal causando uma hiperplasia bilateral das glândulas, devendo portanto ser utilizado como diagnóstico diferencial em casos de adrenomegalia bilateral.

2.4.2. Hiperaldosteronismo em gatos

O Hiperaldosteronismo, também conhecido com síndrome de Conn, é uma desordem da glândula adrenal caracterizada pela secreção excessiva de aldosterona. O primeiro caso da doença foi descrito em humanos em 1955, e inicialmente pensava-se que se tratava de uma condição rara. No entanto, a prevalência em humanos chega a 6% nos pacientes com hipertensão arterial e cerca de 11% em

pacientes com hipertensão resistente ao tratamento (CONN, 1955; DOUMA *et al.*, 2008).

O primeiro caso de hiperaldosteronismo relatado em um gato foi descrito em 1983 e apesar de não se ter um diagnóstico frequente na prática veterinária, especula-se que se trate da alteração adrenocortical mais comum na espécie (EGER *et al.*, 1983; DJAJADININGRAT-LAANEN *et al.*, 2011). Muitos casos de hipertensão, hipocalemia, ou ambos são atribuídos à doença renal crônica, no entanto, o hiperaldosteronismo primário se mostrou um excelente mediador e intimamente relacionado com a progressão da doença renal crônica (JAVADI *et al.*, 2005).

A produção excessiva de aldosterona pode ser resultante de causas primárias ou secundárias. O hiperaldosteronismo primário pode ser oriundo de massas adrenais, geralmente adenomas ou adenocarcinoma. Essas massas podem ser uni ou bilaterais. Outra forma da doença pode ocorrer devido à uma hiperplasia idiopática ou não tumoral da zona glomerulosa do córtex adrenal (SCHULMAN, 2010; DJAJADININGRAT-LAANEN *et al.*, 2011).

O hiperaldosteronismo secundário é provocado geralmente por insuficiência cardíaca congestiva, renal ou hepática, devido à ativação do sistema renina-angiotensina-aldosterona (AHN, 1994). As consequências do excesso de aldosterona estão relacionadas com o aumento da retenção de água e sódio, causando hipertensão arterial sistêmica e aumento da secreção renal de potássio, resultando em hipocalemia (REUSCH *et al.*, 2010).

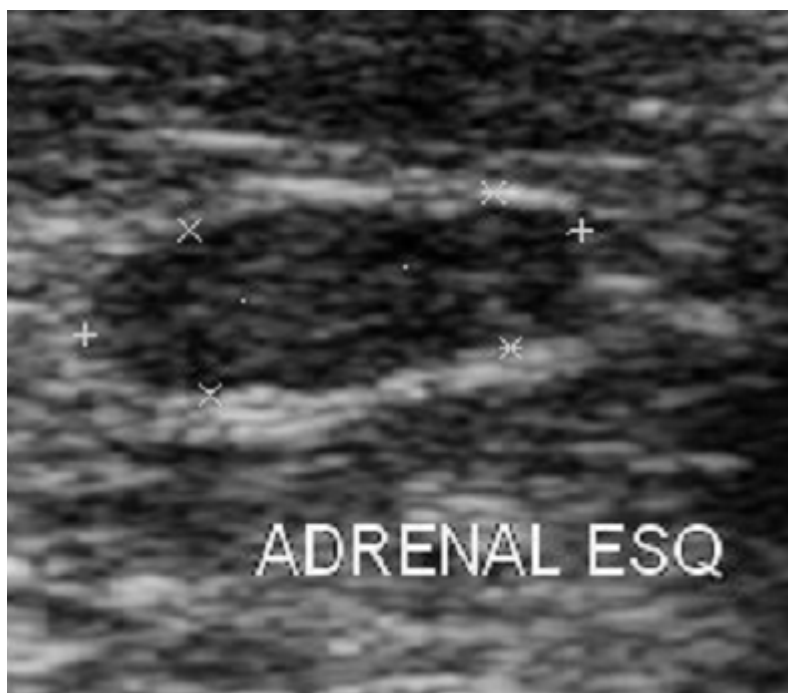


Figura 5. Adrenal esquerda de um gato com doença renal crônica que apresentava adrenomegalia bilateral provavelmente secundária à nefropatia crônica. Comprimento medindo 1,55 cm e altura de ambos os pólos medindo 0,54 cm (Arquivo pessoal).

Os sinais clínicos estão tipicamente associados aos níveis reduzidos de potássio e a hipertensão arterial (DJAJADININGRAT-LAANEN *et al.*, 2011). Algumas das manifestações clínicas da doença incluem: perda de massa muscular, apatia, ventroflexão cervical, e sinais clínicos oftalmológicos como cegueira súbita, midríase e hifema (AHN, 1994).

O diagnóstico por imagem deve ser realizado em todos os gatos suspeitos de terem hiperaldosteronismo concomitantemente com os exames laboratoriais que indiquem concentração plasmática anormal de aldosterona (MOORE *et al.*, 2000; ASH *et al.*, 2005). A importância do diagnóstico imagiológico se dá devido à necessidade em se determinar a lateralidade da doença. Se for primária e unilateral poderá ser tratada cirurgicamente; se for primária bilateral ou ainda secundária requer tratamento clínico apropriado (ASH *et al.*, 2005; MOORE *et al.*, 2000).

Em gatos, as alterações ultrassonográficas mais comumente observadas no hiperaldosteronismo primário incluem massas adrenais, calcificações da glândula e alterações em sua ecogenicidade. Em casos de massas unilaterais, a glândula

contralateral pode ter seu tamanho preservado ou não ser visualizada ultrassonograficamente devido à diminuição de seu tamanho (ZIMMER *et al.*, 2000).

A visualização de uma glândula adrenal aumentada de volume ou com uma massa, não é diagnóstico definitivo de hiperaldosteronismo, já que outras alterações como o hiperadrenocorticism, feocromocitomas, tumores não funcionais e tumores secretores de progesterona produzem a mesma imagem ultrassonográfica, porém, pode ajudar a diferenciar na maioria dos casos a forma primária e secundária da doença (DECLUE *et al.*, 2005).

3 OBJETIVO GERAL

Realizar mensurações ultrassonográficas das glândulas adrenais em gatos sem raça definida, castrados e inteiros, sem evidências de doença adrenal e/ou doenças que comprovadamente alterem o tamanho das glândulas.

3.1. Objetivos específicos

- Avaliar ultrassonograficamente o tamanho, forma e ecogenicidade das glândulas adrenais de gatos de diferentes idades, inteiros e castrados e sem sinais clínicos, ultrassonográficos ou laboratoriais de alterações nas adrenais;
- Correlacionar o peso, sexo, idade e índice de massa corpórea dos felinos com as medidas das glândulas adrenais.
- Contribuir para um valor de referência de comprimento e altura de ambos os pólos das glândulas adrenais em gatos.

4. MATERIAL E MÉTODOS

4.1. Aspectos éticos

Este estudo foi autorizado mediante formulário próprio assinado pelos proprietários e aprovado pelo Comitê de Ética e Pesquisa da Universidade Federal Rural do Rio de Janeiro.

4.2. Animais

A partir de uma triagem prévia que incluiu 38 animais, foram selecionados 30 gatos sem raça definida, com idade entre 2 e 18 anos, castrados e inteiros, de ambos os sexos, pertencentes a cinco proprietários diferentes oriundos de área rural e urbana do estado do Rio de Janeiro.

Os animais submetidos a terapia com glicocorticóides há menos de três meses, com evidências ultrassonográficas de cistite, doença renal, doenças sistêmicas aparentes, exames laboratoriais alterados, pressão arterial elevada ou obesos não foram incluídos no estudo.

Em formulário próprio, foram anotados os dados de cada animal: peso, sexo, idade, medidas ultrassonográficas das glândulas adrenais, perímetro torácico e índice de medida de perna (IMP).

Os gatos foram divididos em quatro grupos: 1) machos inteiros, 2) machos castrados, 3) fêmeas inteiras e 4) fêmeas castradas. Foram avaliados também em outros dois grupos de acordo com sexo e idade: 2 a 10 anos machos e fêmeas e de 11 a 18 anos machos e fêmeas tendo como base a classificação utilizada por Hoyumpa Vogt (2010)..

4.3 Exame clínico e aferição da pressão arterial.

Todos os animais passaram por um exame clínico que envolveu ausculta cardíaca, palpação da tireoide, avaliação da pelagem e do turgor cutâneo além da aferição da pressão arterial. Adicionalmente foi feita uma avaliação do histórico clínico obtido com o proprietário do animal. A pressão arterial média de todos os

animais foi aferida de maneira não invasiva (indireta) com auxílio de um medidor de pressão (esfignomanômetro) petMAP digital.

4.4. Índice de massa corporal felino (IMCF)

Para o cálculo do índice de massa corporal felino (IMCF), foram mensurados com uma fita métrica flexível o perímetro torácico na altura da nona costela e o índice de medida de perna (LIM), distância entre a patela e a tuberosidade do calcâneo no membro pélvico esquerdo. O resultado foi expresso na quantidade de gordura corporal do animal, e aqueles que tiveram mais de 30% foram considerados obesos segundo metodologia de Butterwick (2000) (Fig.4) e excluídos do experimento.

Equation 1:

$$\% \text{ Body fat} = \left(\frac{\left(\frac{RIBCAGE}{0.7067} \right) - LIM}{0.9156} \right) - LIM$$

Figura 6. Equação para cálculo do índice de massa corporal felino. % Body fat: Percentual de gordura corporal; RIBCAGE: Diâmetro do arco costal; LIM: Índice de medida de perna (BUTTERWICK, 2000).

4.5. Exame ultrassonográfico

O equipamento utilizado para realização dos exames foi o TITAN, modelo portátil da Sonosite – Estados Unidos, com os recursos Doppler pulsado, Doppler contínuo, Doppler direcional, Power Doppler, THI e Modo-M. Os transdutores utilizados foram o L38, transdutor linear de 5-10 MHz e o C11, transdutor micro convexo de 5-8 MHz.

Os gatos em jejum alimentar de 8 h foram tricotomizados na região do abdome com uma tosquadeira elétrica própria, posicionados em decúbito dorsal e contidos fisicamente com auxílio de dois assistentes, um segurando os membros torácicos e outro os membros pélvicos. Deste modo, não houve necessidade de sedação. Foi aplicado gel a base de água na região abdominal e com auxílio de um transdutor linear na frequência média de 7,5 MHz foi feito um exame abdominal completo dos animais envolvendo avaliação de bexiga, baço, rins, fígado, trato

gastrintestinal e das próprias adrenais pela técnica de acesso subcostal tanto para a adrenal direita quanto para a esquerda.

Para acessar as adrenais, o transdutor foi posicionado na parede abdominal até se obter uma imagem longitudinal dos grandes vasos, veia cava caudal do lado direito e artéria aorta abdominal do lado esquerdo. Direcionando o transdutor em plano longitudinal para o rim ipsilateral, visualizam-se as artérias renais e as adrenais localizadas cranio-medialmente aos rins e ventro-lateralmente aos grandes vasos.

As medidas das adrenais avaliadas foram: comprimento (craniocaudal) e altura (dorsoventral) de ambos os pólos no corte longitudinal. Além das medidas foram avaliados a forma, ecogênicidade e ecotextura das glândulas adrenais.

Todas as medidas foram realizadas pelo mesmo observador pelo menos quatro vezes, retirando o transdutor do contato com o animal e reposicionando-o todas as vezes entre elas, sendo aproveitada a imagem com maior dimensão a fim de não menosprezar o tamanho das glândulas. As imagens foram congeladas e salvas para posterior avaliação. Os dados foram tabulados em planilha Excel.

4.6. Exames laboratoriais

Animais sem sinais clínicos e ultrassonográficos de doença adrenal ou que alterassem o tamanho das glândulas adrenais, os gatos foram submetidos a exames laboratoriais, para avaliação de cortisol basal e T4 Total por quimioluminescência além dos níveis plasmáticos de potássio. A glicemia foi aferida por meio de fitas do glicosímetro Accu-Chek Active (Roche). Os exames foram coletados com animais em jejum de 8 h.

Para evitar que o estresse influenciasse no resultado dos exames laboratoriais, a coleta do sangue foi feita no dia seguinte da realização do exame ultrassonográfico entre 14 e 16 h, no ambiente onde residiam os animais. Este horário foi estabelecido por uma questão de praticidade já que o horário da coleta não provoca alterações nos níveis de cortisol basal dos animais (LEYVA,1984). Os animais foram contidos, e após tricotomia da região, tiveram 2 ml de sangue coletados da veia cefálica com auxílio de um scalp.

As amostras de sangue foram armazenadas em tubos de exames bioquímicos de tampa vermelha e transportados em recipiente isotérmico com gelo biológico até o Laboratório Tecsa para realização dos exames.

4.7. Análises estatísticas

As medidas de peso, perímetro torácico e IMCF são apresentadas com o valor mínimo, seguido do máximo, média e desvio padrão. Todas as medidas lineares da glândula adrenal são expressas em média e desvio padrão. Para comparação das medidas entre os quatro grupos estabelecidos foi utilizado o teste de ANOVA com Pós teste de Tukey. Também foi calculado o coeficiente de correlação de Pearson, para se verificar a associação entre o tamanho das glândulas adrenais, a idade dos animais, o peso, perímetro torácico e o IMCF. Os valores das adrenais direita e esquerda, entre os sexos, idades e animais castrado e inteiros foi comparado pelo teste “t” não pareado. Considerou-se $p < 0,05$ como significativos. Toda a análise foi realizada no software Graphpad Prism 5.

5. RESULTADOS

Inicialmente foram examinados 38 animais para a seleção da amostragem apta à pesquisa. Visando estabelecer um valor de referência das medidas das adrenais apenas para adultos, foram utilizados animais entre 2 e 18 anos de idade. Todos os animais castrados haviam sido submetidos ao procedimento de gonadectomia há mais de 1 ano.

Na análise clínica inicial todos os animais se mostraram aptos ao estudo por não apresentarem nenhum sinal clínico de hipertireoidismo, feocromocitoma, hiperadrenocorticismo, hipoadosteronismo ou hiperadosteronismo.

Ao exame ultrassonográfico abdominal, uma fêmea foi descartada por estar gestante com fetos de cerca de 42 dias, o que dificulta a avaliação ultrassonográfica das adrenais que também podem sofrer alteração em seu tamanho (Fig. 7a). Um gato apresentou diversos linfonodos aumentados de volume, de ecotextura heterogênea e ecogenicidade mista, sugestivo de linfossarcoma, tendo sido assim excluído da pesquisa (Fig.7b). Durante esta etapa, outro animal foi descartado do estudo por apresentar sinais ultrassonográficos de cistite crônica. Os sinais incluíram parede vesical difusamente espessada (0,5cm) com superfície irregular e lúmen vesical apresentando diversas imagens hiperecogênicas puntiformes em suspensão no conteúdo anecogênico, quando pressionada a bexiga com o transdutor (Figs 5a-b).

Dois outros gatos foram descartados por apresentarem achados ultrassonográficos compatíveis com doença renal crônica: rins diminuídos de volume, com cortical espessada, hiperecogênicos e de superfície irregular (Figs 6a-b). Adicionalmente, um gato foi também excluído do estudo por apresentar rins com grande aumento de volume, difusamente hiperecogênicos e com a presença de diversos cistos em seu parênquima.

A etapa que envolveu os exames laboratoriais evidenciou alterações nas dosagens de cortisol basal de quatro animais, variando de 7,26–9,76 mcg/dL (Cortisol 1, Quadro 1). Estes exames foram repetidos tendo em vista que estes animais apresentavam comportamento instável e estavam visivelmente estressados no momento da coleta do sangue. O resultado dos exames realizados posteriormente sem sinais aparentes de estresse na hora da coleta retornaram aos valores normais de referência (Cortisol 2). Estes animais não foram excluídos do estudo. O resultado das dosagens de T4 total apresentou níveis elevados em dois animais que foram prontamente excluídos do experimento (Quadro 1).

Quadro 1. Exames laboratoriais de cortisol e T4 total alterados de gatos.

Gatos	Cortisol 1	Cortisol 2	T4 Total
1	8,3	0,76	4,9
2	7,26	0,57	4,8
3	8,7	2,22	5,0
4	9,76	0,53	4,9
5	5,2	X	9,7
6	13,33	X	17,28
Valor Ref.	1,0–5,0 mcg/dL	1,0–5,0 mcg/dL	1,2–4,8 mcg/dL

Nenhum dos animais examinados havia feito uso de glicocorticóides a menos de três meses ou caracterizava-se obeso pelo IMCF.

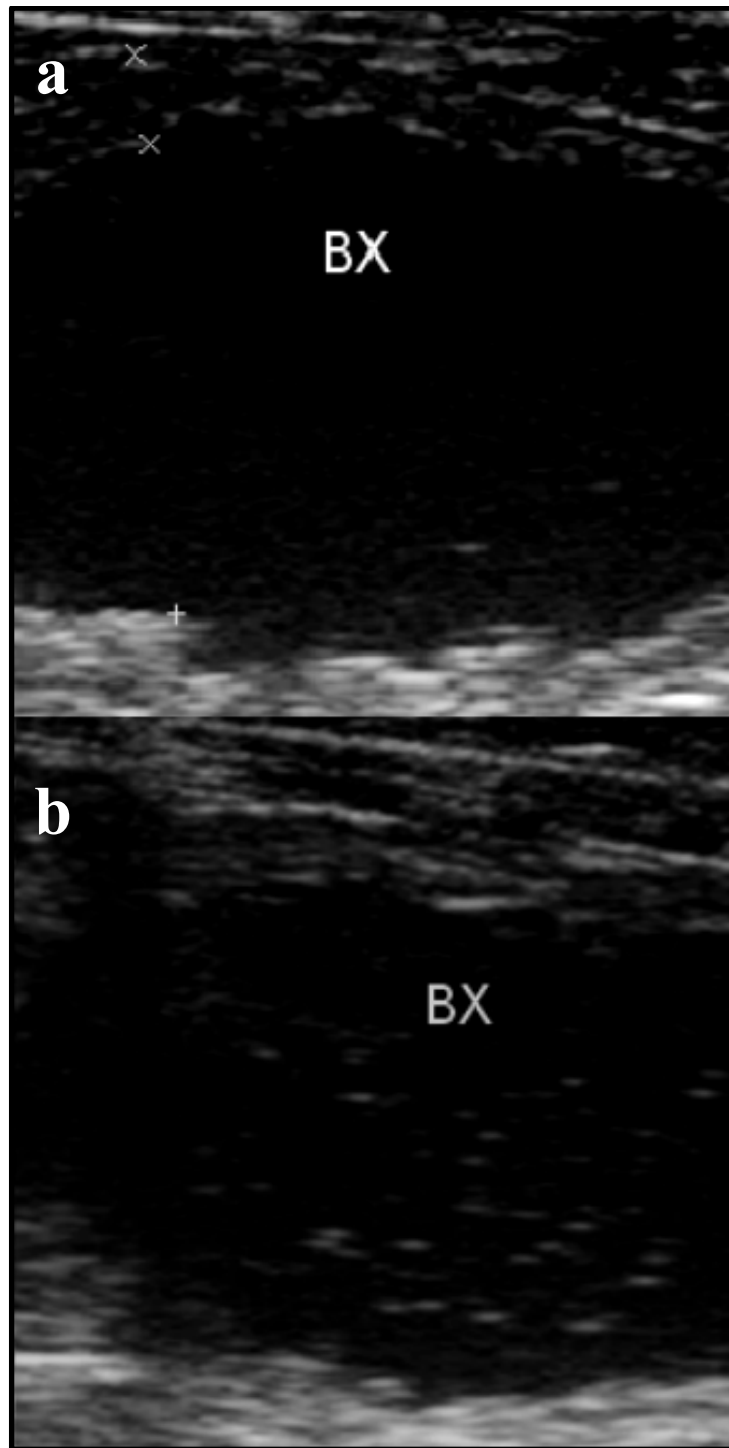


Figura 7. Imagens ultrassonográficas das alterações responsáveis pela exclusão dos animais do grupo experimental. **a)** Bexiga apresentando parede espessada (0,5 cm) e irregular; **b)** diversas imagens hiperecogênicas em suspensão na bexiga (BX).

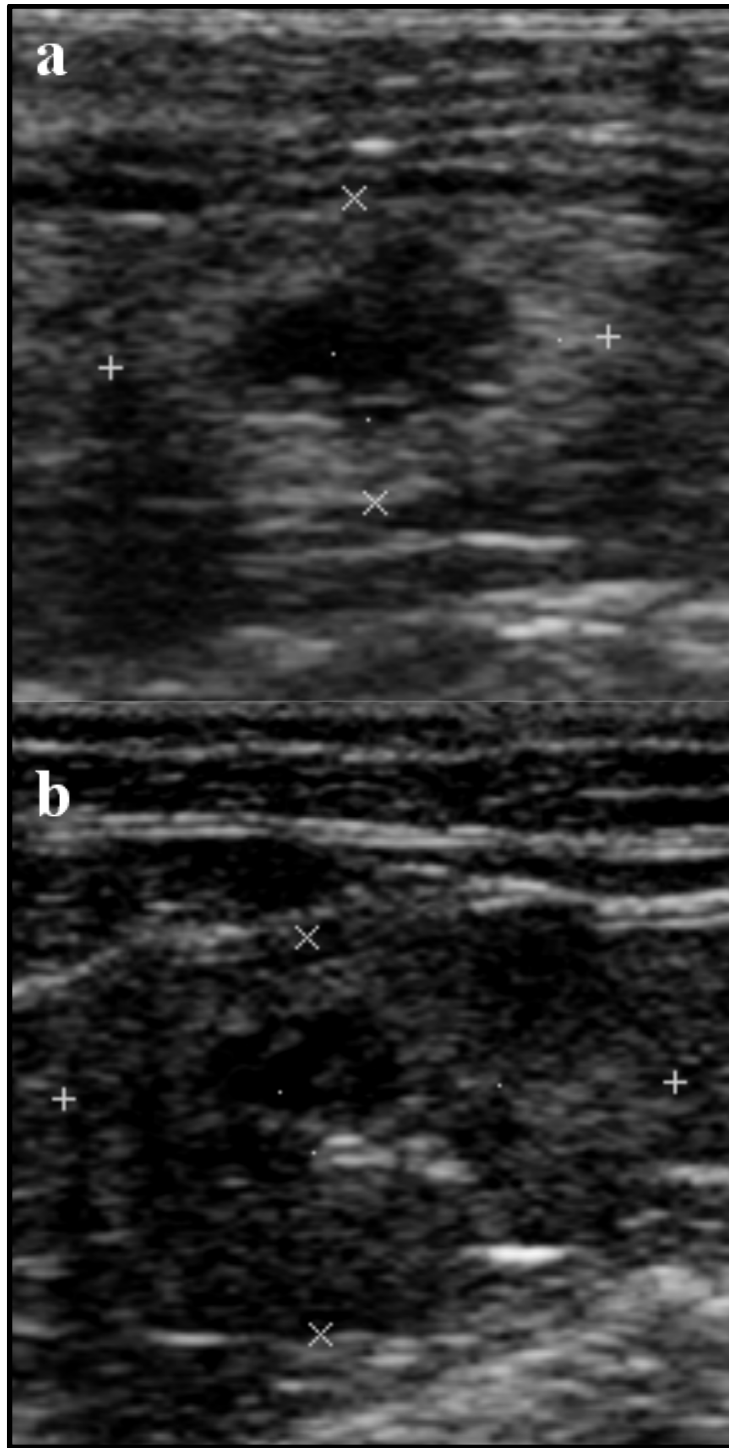


Figura 8. a-b) Rins de dois animais distintos apresentando diminuição do volume, perda de relação corticomedular e superfície irregular.

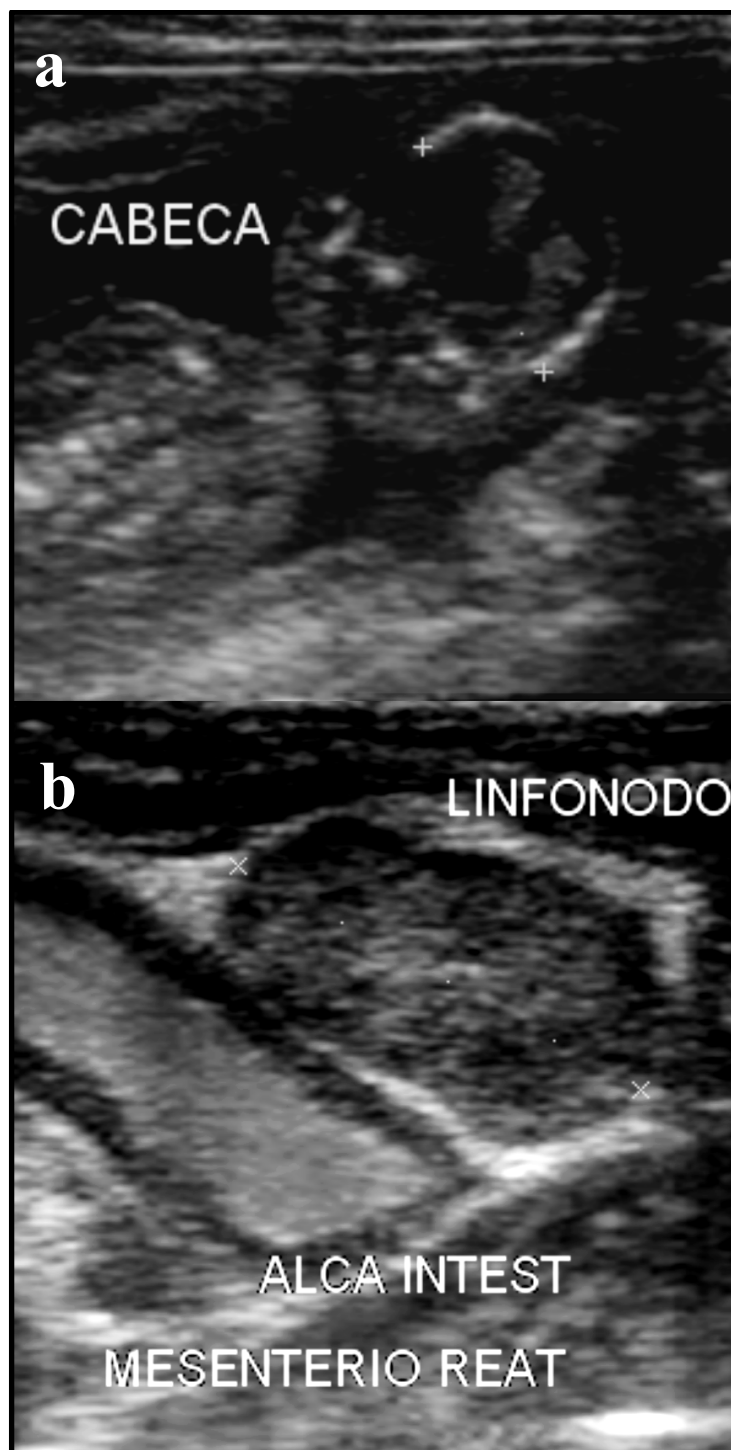


Figura 9. a) Imagem sonográfica evidenciando um feto de cerca de 42 dias. **b)** Sonograma evidenciando um linfonodo aumentado de volume, de parênquima heterogêneo, com mesentério adjacente hiperecogênico e uma alça intestinal dilatada por conteúdo hiperecogênico (motilidade aumentada).

O peso dos animais estudados expresso em Kg variou de 2,0–6,5 ($3,78\pm 0,9$). Nos machos inteiros variou de 2,8–4,5 ($3,5\pm 0,65$), nos machos castrados de 3,6–5,1 ($4,17\pm 0,52$), nas fêmeas inteiras de 2,0–3,5 ($2,72\pm 0,56$) e nas fêmeas castradas de 3,2–6,5 ($4,30\pm 1,08$). Nos gatos com idade entre 2 a 10 anos o peso variou de 2,0–6,5 ($3,72\pm 1,02$) e nos de 11 a 18 anos variou de 2,6–4,9 ($3,90\pm 0,60$).

O perímetro torácico em centímetros dos animais estudados variou de 25,0–38,5 ($33,31\pm 3,26$). Nos machos inteiros variou de 28,0–35,0 ($31,12\pm 2,69$), nos machos castrados de 32,0–38,0 ($34,7\pm 1,76$), nas fêmeas inteiras de 25,0–33,0 ($30,6\pm 3,36$) e nas fêmeas castradas de 32,0–38,5 ($35,78\pm 2,82$). Nos gatos com idade entre 2 a 10 anos o perímetro torácico variou de 25,0–38,5 ($32,87\pm 3,74$) e nos de 11 a 18 anos variou de 32,0–37,0 ($34,2\pm 1,39$).

O percentual de gordura corporal (IMCF) dos 30 gatos variou de 11,44–29,44 ($21,44\pm 4,58$), não ultrapassando os 30% em nenhum deles, não sendo assim considerados obesos. Nos machos inteiros, o IMCF variou de 13,44–22,71 ($18,02\pm 3,06$) e nos machos castrados de 20,16–27,34 ($23,76\pm 2,48$). Nas fêmeas inteiras o ICMF variou de 11,44–21,71 ($17,58\pm 3,99$) e nas castradas de 15,98–29,44 ($24,81\pm 4,54$). Comparando por grupos de idade, os gatos de 2 a 10 anos tiveram IMCF variando de 11,44–29,44 ($20,57\pm 5,17$), enquanto nos de idade entre 11 e 18 anos foi de 19,62–26,89 ($23,2\pm 2,50$).

As dosagens de cortisol basal variaram de 0,28–5,49 mcg/dL na amostragem total. A glicemia variou de 69–103 mg/dL, dentro dos padrões de normalidade (Tabela 1). O exame clínico e o histórico dos animais não evidenciou: abdôme abaulado, fragilidade cutânea, alopecia simétrica bilateral, telangiectasia, poliúria, polifagia, polidipsia ou atrofia muscular. A ausência destes parâmetros em conjunto contribuíram para minimizar a ocorrência de hipercortisolismo dentro do grupo de estudo.

Tabela 1: Valores dos exames laboratoriais e pressão arterial dos 30 gatos.

Gatos	Glicemia (mg/dL)	T4 Total (mcg/dL)	Cortisol (mcg/dL)	K (mEq/L)	PA média (mm/Hg)
1	77	1,83	3,6	5,2	109
2	87	1,94	1,45	5	130
3	84	2,63	3,09	5,5	132
4	103	1,65	0,76	4	120
5	85	2,19	5,49	5	124
6	74	2,01	3,22	5,2	130
7	82	2,02	0,57	4,8	129
8	84	1,82	0,42	3,9	122
9	92	2,23	2,38	5,1	115
10	90	2,3	0,9	4,8	111
11	82	2,17	1,4	5	134
12	90	2,1	0,65	5	136
13	77	2,64	3,31	5	132
14	98	2,23	1,98	4,8	116
15	71	1,93	2,22	5	120
16	94	2,69	2,47	5,1	131
17	92	2,1	0,76	4,9	137
18	86	2,55	0,53	4,9	128
19	82	2,75	0,28	5,1	119
20	77	2,12	1,04	5	128
21	69	1,61	1,81	4,9	122
22	97	1,98	0,83	5,2	112
23	90	2,17	1,04	5,1	134
24	78	2,2	3,1	4,7	114
25	94	1,93	1,23	5	118
26	75	1,75	1,14	5,2	116
27	100	1,78	1,9	5,3	137
28	84	1,78	0,81	5	128
29	95	2,15	0,93	5,1	122
30	92	1,91	0,75	5,3	126

Valores normais de referência: Glicemia: 60-120 mg/dL; Potássio: 3,7-6,1 mEq/L; Cortisol: 1,0–5,0 mcg/dL, T4 Total: 1,2–4,8 mcg/dL e PA média em torno de 135 mm/Hg.

Quadro 2: Medidas ultrassonográficas das glândulas adrenais dos gatos utilizados no experimento em todos os cortes: Adrenal Direita (AD), Adrenal Esquerda (AE), comprimento (C), Altura Cranial (Acr), Altura Caudal (Aca).

Nº Gatos	AD (C)	AD (Acr)	AD (Aca)	AE (C)	AE (Acr)	AE (Aca)
1	1,1	0,44	0,4	1,02	0,43	0,39
2	1,08	0,34	0,33	0,9	0,25	0,27
3	0,98	0,45	0,39	0,94	0,45	0,45
4	1	0,35	0,32	0,76	0,28	0,25
5	1	0,38	0,38	0,97	0,39	0,33
6	0,92	0,38	0,43	0,9	0,38	0,39
7	0,89	0,41	0,38	0,75	0,38	0,41
8	1,1	0,41	0,37	0,9	0,36	0,33
9	1,12	0,3	0,31	1,14	0,29	0,31
10	1,2	0,36	0,36	1	0,38	0,38
11	1,01	0,46	0,46	1,01	0,44	0,48
12	0,82	0,3	0,32	0,79	0,35	0,34
13	0,78	0,31	0,3	0,7	0,31	0,27
14	1,1	0,48	0,4	1,3	0,38	0,36
15	1,01	0,4	0,4	0,91	0,31	0,31
16	1,25	0,34	0,35	1,12	0,39	0,41
17	1,01	0,38	0,35	1,09	0,44	0,44
18	0,87	0,36	0,34	0,93	0,38	0,34
19	1,14	0,37	0,32	1,15	0,32	0,32
20	0,99	0,32	0,31	0,98	0,33	0,32
21	1,15	0,4	0,37	1,32	0,4	0,38
22	0,9	0,33	0,35	1	0,36	0,36
23	1,11	0,33	0,28	0,89	0,28	0,28
24	1,08	0,34	0,38	1	0,32	0,32
25	1,06	0,38	0,35	1,03	0,38	0,36
26	1,04	0,37	0,36	0,95	0,3	0,32
27	1,5	0,47	0,48	1,25	0,4	0,41
28	1,06	0,37	0,37	0,96	0,36	0,35
29	1,03	0,38	0,3	1	0,38	0,38
30	1,05	0,33	0,36	0,98	0,38	0,35

Todos os animais apresentaram pressão arterial média entre 111–137 mmHg estando dentro dos valores de referência. Os níveis de potássio variaram de 3,9–5,5 mcg/dL, estando de acordo com os valores de referência normais (Tabela 1). Paralelamente, os exames ultrassonográficos excluíram evidências de massas em adrenais e doenças renais. O conjunto desses resultados permitiu praticamente excluir o diagnóstico de feocromocitoma, hipoaldosteronismo e hiperaldosteronismo.

Todos os animais apresentaram valores de T4 total dentro da normalidade, variando de 1,61–2,75 mcg/dL (Tabela 1). Os animais também não apresentaram sinais clínicos de hipertireoidismo como: taquicardia, polifagia, emagrecimento, poliúria, polidipsia, hiperatividade, diarreia, alopecia, pelo sem brilho, vômito ou febre. Estes resultados em conjunto permitiram a exclusão da ocorrência do hipertireoidismo.

5.1 Medidas ultrassonográficas das adrenais

Ambas as glândulas adrenais foram visualizadas em todos os 30 gatos do experimento (Quadro 2). A morfologia das glândulas apesar de pouco variável, foi classificada sempre no corte longitudinal (sagital) em três tipos: ovalada, bilobada e alongada (Figs 8–10). As glândulas ovaladas e alongadas apresentavam extremidades arredondadas sendo que nas ovaladas, o maior diâmetro foi visualizado na região média do corpo da glândula que tem curta distância entre os dois pólos mais afilados. Nas adrenais alongadas, o diâmetro foi constante ao longo do corpo da glândula. Algumas apresentavam também aspecto reniforme ou de feijão com depressão mediana característica. Todas as glândulas apresentavam um fino halo hiperecogênico circundante. A diferenciação entre córtex e medula só foi possível de ser visualizada em uma das glândulas de um animal (Fig. 10b).

O formato de glândulas adrenais (esquerda e direita) que prevaleceu foi o tipo formato de feijão, visualizado em 16 dos 30 gatos examinados (53,33%). As de formato ovalado foram visualizadas em 13/30 (43,33%) das adrenais esquerdas e 6/30 (20%) das adrenais direitas. As de formato alongado foram menos as frequentes: 1/30 (3,33%) das adrenais esquerdas e 8/30 (26,66%) das adrenais direitas.

Nos 30 gatos, a média e o desvio padrão do comprimento (C) das adrenais esquerdas (AE) foi de $0,98 \pm 0,15$ cm e nas adrenais direitas foi $1,04 \pm 0,14$ cm. A

média das alturas dos pólos craniais (Acr) foi $0,36 \pm 0,05$ cm nas glândulas esquerdas (AE) e $0,37 \pm 0,05$ cm nas direitas. Com relação às alturas dos pólos caudais (Aca) das adrenais, as médias foram $0,35 \pm 0,05$ cm nas esquerdas e $0,36 \pm 0,05$ cm nas direitas (Tabela 2) (Figs. 9–10).

Tabela 2: Medidas das adrenais direita e esquerda de 30 gatos.

		Adrenal esquerda	Adrenal direita
Comprimento (cm)	Média	0,99	1,04
	Intervalo	(0,7–1,32)	(0,78– 1,5)
Altura cranial (cm)	Média	0,36	0,37
	Intervalo	(0,25–0,45)	(0,3–0,47)
Altura caudal (cm)	Média	0,35	0,36
	Intervalo	(0,25–0,48)	(0,28–0,48)

Estatisticamente não houve diferença significativa entre as medidas de comprimento, altura do pólo cranial e altura do pólo caudal quando comparadas com as mesmas medidas da glândula contralateral.

Em ambas as glândulas adrenais, as alturas do pólo cranial não se mostraram estatisticamente diferentes das alturas do pólo caudal.

A comparação entre todas as medidas das glândulas entre machos inteiros e castrados, não apresentou diferenças estatisticamente significativas. Da mesma maneira, não houve diferença significativa na comparação de todas as medidas feitas entre fêmeas inteiras e castradas.

Quando comparadas as medidas das adrenais entre gatos do sexo masculino jovens (2–10 anos) com as de gatos idosos (11-18 anos) não houve diferença estatística significativa. Também não houve diferença significativa entre as medidas das adrenais de gatos do sexo feminino jovens (2–10 anos) com as de idosos (11-18 anos).

Quando correlacionados os comprimentos de cada glândula com as alturas dos seus respectivos pólos cranial e caudal, apenas o comprimento da adrenal esquerda com seu pólo caudal demonstraram uma correlação de baixa magnitude ($P=0,3670$). Não houve correlação entre nenhuma medida das glândulas e o peso, o perímetro torácico, o IMCF e o peso dos animais.

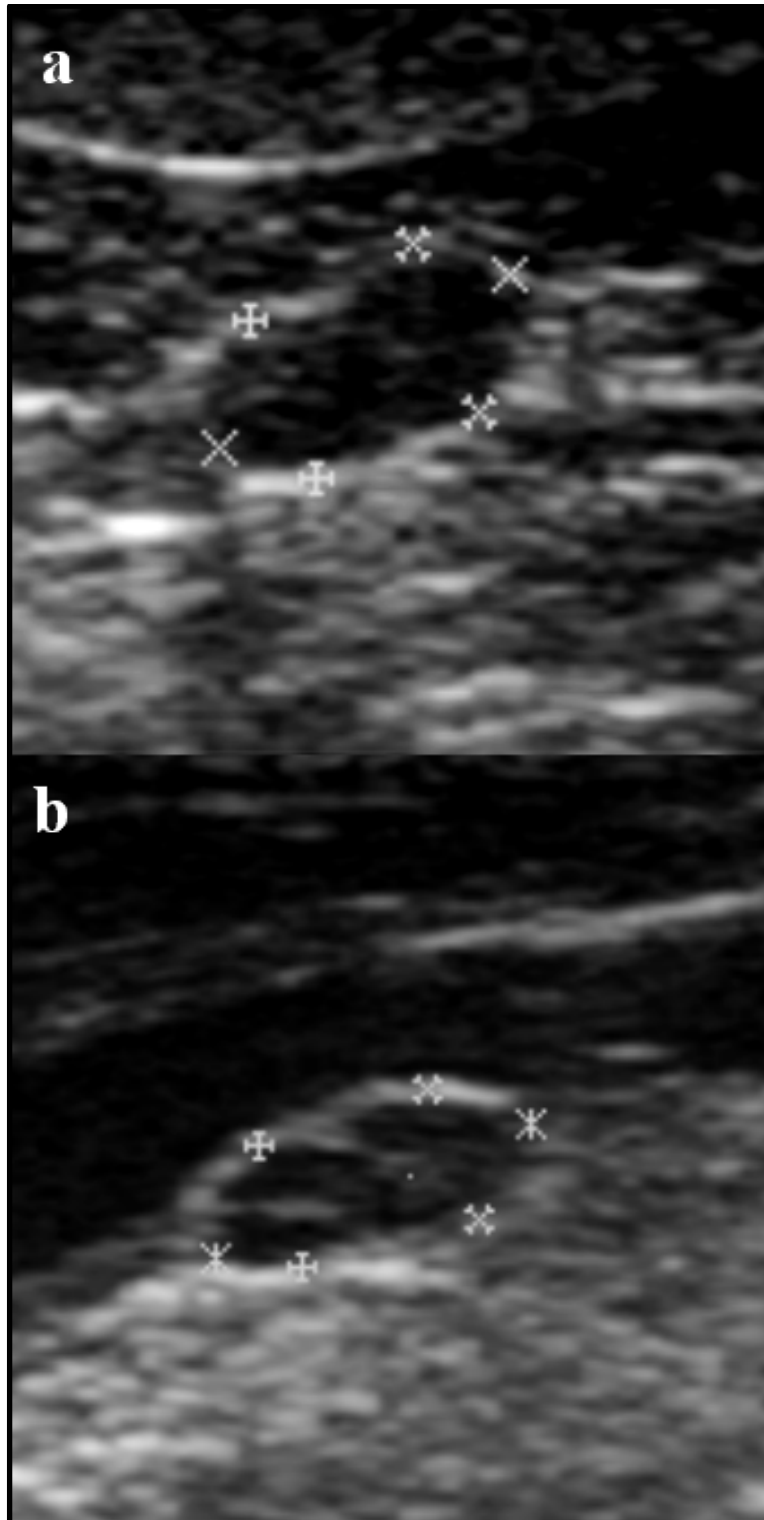


Figura 10. Imagens ultrassonográficas de glândulas adrenais em corte sagital com formato de feijão: **a)** Adrenal esquerda (AE) comprimento (C) 0,85 cm, altura do pólo cranial (Acr) 0,43 cm e altura do pólo caudal (Aca) 0,46 cm. **b)** Adrenal direita (AD); C 0,81 cm, Acr 0,31 cm e Aca 0,33 cm.

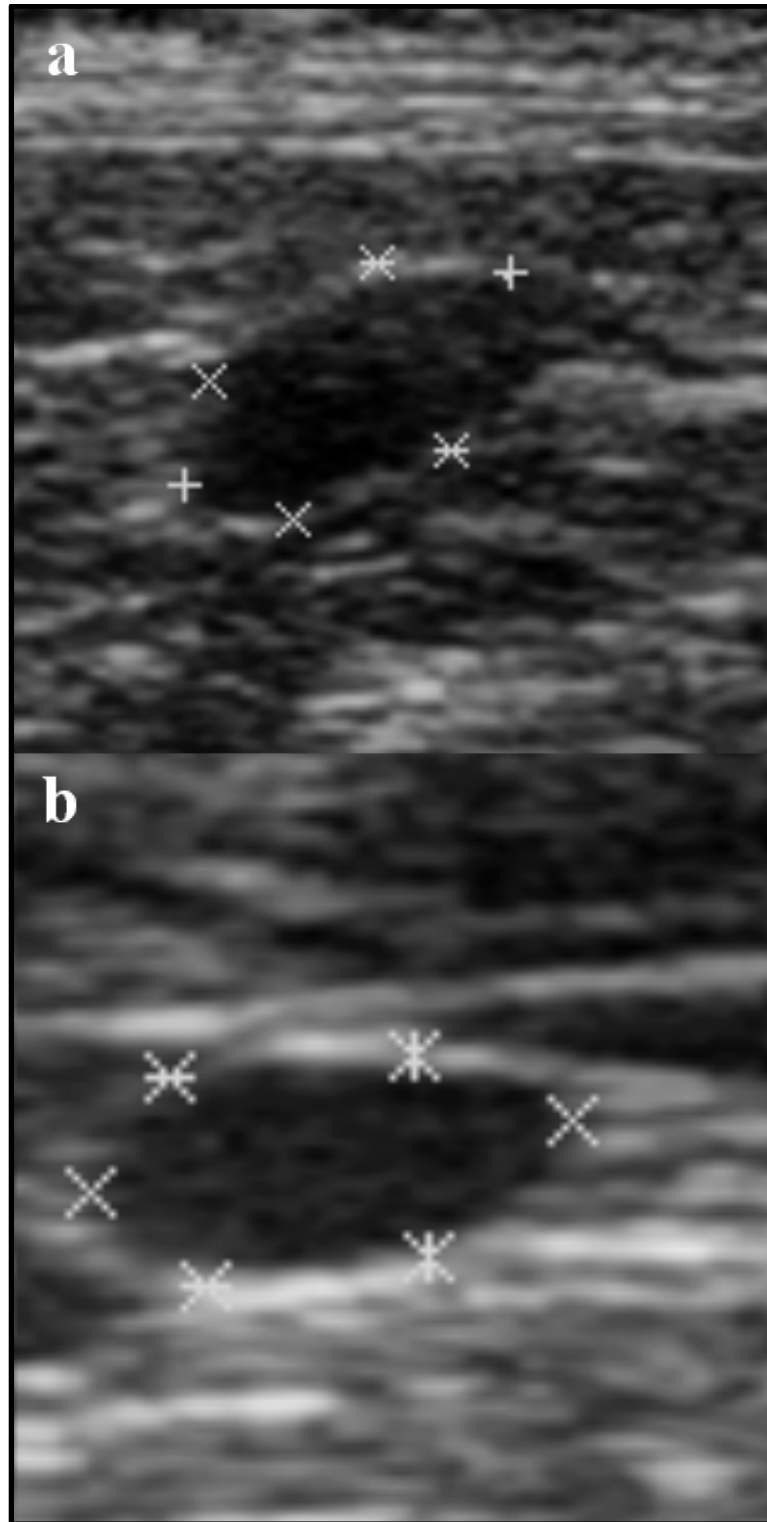


Figura 11. Imagens ultrassonográficas de glândulas adrenais em corte sagital com formato ovalado. **a)** AD, C 0,87 cm, Acr 0,38 cm e Aca 0,36 cm. **b)** AE, C 1,04 cm, Acr 0,46 cm e Aca 0,48 cm.

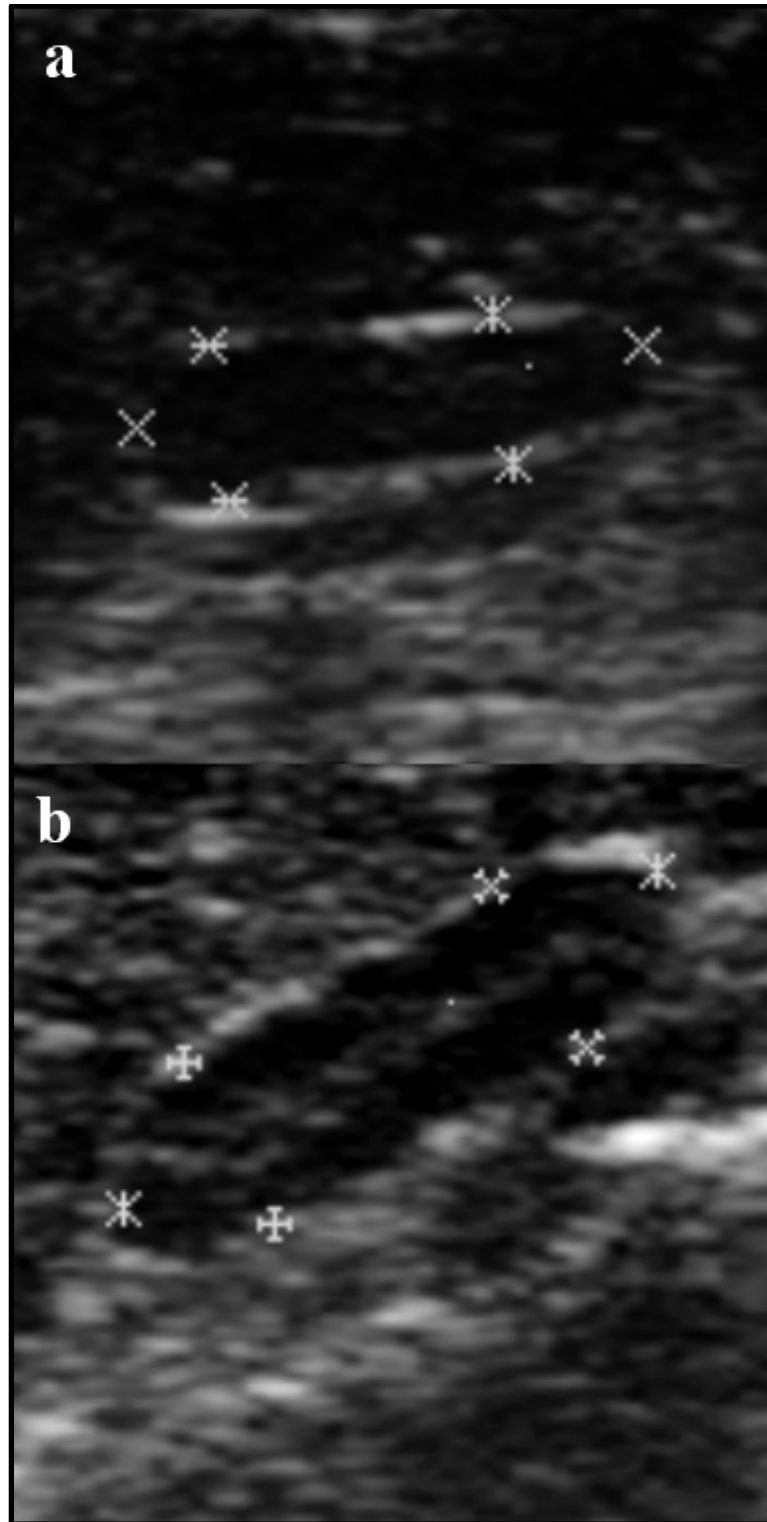


Figura 12. Imagens ultrassonográficas de glândulas adrenais em corte sagital com formato alongado. **a-b)** AD de diferentes animais com formato alongado e medidas idênticas: C 1,27 cm, Acr 0,39 cm e Aca 0,38 cm. Na imagem b) nota-se a definição da camada medular mais interna e hiperecogênica em relação ao córtex, mais externo e hipoecogênico.

6. DISCUSSÃO

Valores de referência mais confiáveis para as medidas das glândulas adrenais de gatos são de vital importância para o diagnóstico precoce de algumas endocrinopatias como, por exemplo, o hiperaldosteronismo primário (ASH *et al.* 2005; JAVADI *et al.* 2005) e algumas formas de hiperadrenocorticismo menos frequentes (WATSON & HERRTAGE, 1998; ZATELLI *et al.* 2007).

Os exames laboratoriais de glicemia, T4, pressão arterial, cortisol e potássio foram realizados apenas para minimizar a ocorrência de doenças envolvendo o eixo hipotálamo-hipófise-adrenal. Embora existam testes mais específicos, como por exemplo, o de estimulação por ACTH, teste de supressão com dexametasona, dosagem de aldosterona e a relação cortisol/creatinina urinária, estes testes não puderam ser realizados.

Os resultados das dosagens de cortisol basal demonstraram diversos valores fora da referência (1,0-5,0 mcg/dL). Nos animais em que este valor se mostrou superior a 5,5 mcg/dL, os exames foram repetidos e como encontravam-se dentro da normalidade, os resultados dos primeiros exames foram atribuídos ao estresse na hora da coleta. Quanto aos valores que ficaram abaixo da referência do laboratório, é possível que as alterações tenham ocorrido devido ao tempo de processamento das amostras (até 4 dias) (MOONEY & PETERSON, 2009). Os valores de referência utilizados foram instituídos pelo método de Radioimunoensaio, não levando em conta uma pequena porém possível variação descrita por Singh (1997) em relação ao método de Quimioluminescência, utilizado no presente trabalho (MOONEY & PETERSON, 2009).

Mesmo com os valores abaixo da referência, os animais com uma suposta hipocortisolemia não foram excluídos da amostra, pois além dos valores de cortisol basal não fecharem diagnóstico e o método de Quimioluminescência apresentar valores um pouco mais baixos em relação ao R.I.E., os valores de potássio assim como a ausência de sinais clínicos de hiperadrenocorticismo nos permitiu praticamente excluir a doença (SINGH, 1997; MOONEY & PETERSON, 2009).

No presente trabalho, fez-se uso de quatro grupos envolvendo animais de ambos os sexos, castrados e inteiros. No entanto, os grupos não possuíam todos a mesma quantidade de animais pela dificuldade em se encontrar animais inteiros com idade avançada na zona urbana da cidade do Rio de Janeiro. Esta dificuldade foi

discutida por Hart & Eckstein (1997) e deve-se à rotina de se castrar gatos, principalmente os do sexo masculino no intuito de corrigir comportamentos indesejados. Projetos de castração coletiva que visam o controle populacional também contribuem para a redução do número de animais inteiros na cidade.

A ultrassonografia é um método de diagnóstico por imagem operador dependente, o que significa que a perícia do ultrassonografista pode influenciar diretamente na avaliação das imagens e nas medidas realizadas. A qualidade da imagem do aparelho utilizado também pode contribuir para que haja diferenças nos valores mensurados pois a delimitação das glândulas adrenais muitas vezes se torna difícil caso não haja definição de imagem, principalmente para se diferenciar a capsula da própria glândula. Adicionalmente, existe o viés do comportamento do paciente, que por não sofrer sedação está sujeito a movimentos que podem interferir na análise da imagem.

Com relação ao aspecto morfológico, segundo Zimmer *et al.* (2000) e Zatelli *et al.* (2007), nos gatos as glândulas adrenais podem ser oblongas e ter formato variando de ovalado à formato de feijão. A forma anatômica normal das glândulas adrenais de gatos foi também descrita anteriormente por Ash *et al.* (2005) como ovalada e hipocogênica em relação ao tecido adjacente. Estes autores também referiram medidas ultrassonográficas dorsoventrais de massas adrenais que variaram de 1,0 a 3,5 cm que estavam intimamente relacionadas e em alguns casos comprimindo a veia cava caudal (ASH *et al.*, 2005).

Combes *et al.* (2012) referiram que a aparência ultrassonográfica das adrenais mais comumente encontrada em um grupo de gatos saudáveis, foi de 70% em formato de feijão, ovaladas em cerca de 20% e alongadas em cerca de 10%. Neste trabalho tanto as adrenais direitas como as esquerdas tinham formato de feijão em 53% dos animais, sendo também as mais prevalentes. De modo igual, as alongadas foram as menos encontradas sendo elas 3,33% das glândulas esquerdas e 26,66% das direitas enquanto as ovaladas representaram 43,33% das glândulas direitas e 20% das esquerdas. No entanto, percebemos neste estudo certa dificuldade na diferenciação entre os formatos por serem todos muito similares.

Sobre os valores ultrassonográficos das mensurações das adrenais em gatos hípidos, Zimmer *et al.* (2000) reportaram variação no comprimento máximo (craniocaudal) da adrenal esquerda entre 0,45–1,33 cm e a medida da altura (dorsoventral) do pólo cranial da adrenal esquerda entre 0,30–0,53 cm em gatos de

diversas raças e tamanhos. Combes *et al.* (2012) encontraram na adrenal esquerda valores entre 0,58–1,4 cm no comprimento, 0,25–0,59 cm na altura do pólo cranial e 0,23–0,52 cm na altura do pólo caudal. As medidas de comprimento (0,7–1,32 cm), altura cranial (0,25–0,45 cm) e altura caudal (0,25–0,48 cm) encontradas neste estudo estão dentro dos valores descritos por esses autores.

Na adrenal direita, Zimmer *et al.* (2000) referiram valores de comprimento craniocaudal que variaram de 0,67–1,37 cm e dorsoventral do pólo cranial de 0,29–0,45 cm. Combes *et al.* (2012) por sua vez encontraram na adrenal direita valores de comprimento entre 0,61–1,3 cm, altura do pólo cranial entre 0,15–0,55 cm e altura do pólo caudal entre 0,24–0,52 cm. Neste estudo o comprimento (0,78–1,5 cm) foi ligeiramente maior do que o referido na literatura. No entanto, a altura cranial (0,3–0,47 cm) e altura caudal (0,28–0,48) apresentaram tamanhos similares.

No presente trabalho, em nenhum dos animais foi observada imagem focal hiperecótica formadora de sombreamento acústico no parênquima das glândulas adrenais como descrita por Barthez *et al.* (1998) e Combes *et al.* (2012), corroborando com os resultados obtidos por Zatelli *et al.* (2007). Combes *et al.* (2012) relataram um aumento da incidência deste tipo de imagem em animais com hipertireoidismo e atribuíram como potenciais causas a deposição de gordura, pequenas hemorragias e pontos de calcificação nas glândulas. O fato de no presente estudo terem sido descartados animais obesos e com hipertireoidismo pode ter contribuído para este resultado.

Zatelli *et al.* (2007) reportaram haver correlação positiva entre a espessura (altura mensurada no centro da glândula) das glândulas e seu comprimento, tanto na adrenal esquerda quanto na direita. No presente estudo, a correlação da altura dos pólos cranial e caudal individualmente, foi positiva apenas entre o comprimento e o pólo caudal da adrenal esquerda ($R^2 = 0,1347$, 95% intervalo de confiança 0,007626–0,6424 $p < 0,05$), sendo ainda assim, uma correlação de baixa magnitude.

Nenhuma correlação significativa foi encontrada entre peso, IMCF, idade, medidas de comprimento, altura do pólo cranial e altura do pólo caudal das glândulas adrenais, resultados semelhantes aos de Combes *et al.* (2012) e Zimmer *et al.* (2000). Como não houve diferença estatística significativa entre as medidas das glândulas direitas e esquerdas, um único valor de referência serve a ambas.

Neste trabalho, o comprimento craniocaudal da adrenal direita se mostrou maior do que o referido por Combes *et al* (2012) e Zimmer *et al.*(2000), alterando desta maneira o valor máximo para o comprimento (1,5 cm).

Estes resultados em conjunto nos permitem sugerir um valor de referência único variando de 0,45–1,5 cm no comprimento, 0,25–0,59 cm de altura do pólo cranial e 0,23–0,52 cm de altura do pólo caudal das glândulas adrenais para gatos sem raça definida, castrados ou inteiros, sem evidências de doença adrenal e/ou doenças que comprovadamente alterem o tamanho das glândulas.

7. CONCLUSÕES

Os valor único de referência obtido para gatos no presente estudo foi 0,7–1,5 cm no comprimento, 0,25–0,47 cm de altura do pólo cranial e 0,25–0,48 cm de altura do pólo caudal.

As glândulas adrenais, apesar de muito semelhantes e portanto difíceis de diferenciar, apresentaram três formas, sendo a mais frequente a de feijão, seguida da forma ovalada, sendo a menos frequente a alongada.

O estudo dos 30 gatos sem raça definida e sem evidências de doença adrenal e/ou doenças que alterem o tamanho das adrenais, permitiu concluir que o comprimento e altura dos pólos das glândulas adrenais em gatos hípidos independe do peso, idade, sexo, IMCF e se os animais são castrados ou não.

As medidas ultrassonográficas do comprimento, altura do pólo cranial e altura do pólo caudal das glândulas adrenais obedecem a um intervalo homogêneo de valores.

8. REFERÊNCIAS

AHN, A. Hyperaldosteronism in cats. *Seminars in Veterinary and Medicine and Surgery (Small Animals)*, v. 9, n. 3, p.153-157, 1994.

ASH, R. A.; HARVEY, A. M, TASKER, S. Primary hyperaldosteronism in the cat: a series of 13 cases. *Journal of Feline Medicine and Surgery*, v.7, n. 3, p.173-182, 2005.

AUGHEY, E.; FRYE, F. L. *Comparative veterinary histology, with clinical correlates*. (Edição). London: Manson Publishing Ltd., 2001, 296 p.

BARBERET, V.; PEY, P.; DUCHAUTEAU, L.; COMBES, A.; DAMINET, S.; SAUNDERS, J. H. Intra- and interobserver variability of ultrasonographic measurements of the adrenal glands in healthy beagles. *Veterinary Radiology & Ultrasound*, V. 5, n. 6, p. 656–660, 2010.

BARTHEZ, P. Y.; NYLAND, T. G.; FELDMAN, E. C. Ultrasonography of the adrenal glands in the dog, cat and ferret. *Veterinary Clinics of North America: Small Animal Practice*, v. 28, n. 4, p. 869-885, 1998.

BENCHEKROUN, G.; FORNEL-THIBAUD, P.; PIÑEIRO, M. I. R.; RAULT, D.; BESSO, J.; COHEN, A.; HERNANDEZ, J.; STAMBOULI, F.; GOMES, E.; GARNIER, F.; BEGON, D.; MAUREY-GUENEC, C.; ROSENBERG, D. Ultrasonography Criteria for Differentiating ACTH Dependency from ACTH Independency in 47 Dogs with Hyperadrenocorticism and Equivocal Adrenal Asymmetry. *Journal of Veterinary Internal Medicine*, v. 24, p. 1077–1085, 2010.

BRINKMAN-FERGUSON, E. L.; BILLER, D.S. Ultrasound of the Right Lateral Intercostal Space. *Veterinary Clinics of North America: Small Animal Practice*, v. 39, p. 761–781, 2009.

BUTTERWICK, R. How fat is that cat? *Journal of Feline Medicine and Surgery*, v. 2 n. 2, p. 91-94, 2000.

COMBES, A.; VANDERMEULEN, E.; DUCHATEAU, L.; PEREMANS, K.; DAMINET, S.; SAUNDERS, J. Ultrasonographic measurements of adrenal glands in cats with hyperthyroidism. *Veterinary Radiology and Ultrasound*, v. 53, n. 2, p. 210-216, 2012.

CONN, J.W. Presidential address: I: Painting background. II: Primary aldosteronism, a new clinical syndrome. *Journal of Laboratory and Clinical Medicine*, v. 45, n.1, p. 3-17, 1955.

COSTANZO, L. S. *Fisiologia.2. ed.* Rio de Janeiro: Guanabara Koogan, 2004, 494 p.

DECLUE, A. E.; BRESHEARS L. A.; PARDO, I. D.; KERL, M. E.; PERLIS, J.; COHN, L. A. Hyperaldosteronism and hyperprogesteronism in a cat with an adrenal cortical carcinoma. *Journal of Veterinary Internal Medicine*, v. 19, p. 355-358, 2005.

DJAJADININGRAT-LAANEN, S.; GALAC, S.; KOOISTRA, H. Primary hyperaldosteronism: expanding the diagnostic net. *Journal of Feline Medicine and Surgery*, v.13, n. 9, p. 641-650, 2011.

DOUGLASS, J. P.; BERRY, C. R.; JAMES, S. Ultrasonographic adrenal gland measurements in dogs without evidence of adrenal disease. *Veterinary Radiology and Ultrasound*, v. 38, n. 2, p. 124-130, 1997.

DUESBERG, C. A.; NELSON, R. W.; FELDMAN, E. C.; VADEN, S. L.; SCOTT-MONCRIEFF, C. R. Adrenalectomy for treatment of hyperadrenocorticism in cats: 10 cases (1988-1992). *Journal of the American Veterinary Medical Association*, v. 207, n. 8, p. 1066-1070, 1995.

DOUMA, S.; PETIDIS, K.; DOUMAS, M.; PAPAETHIMIOU, P.; TRIANTAFYLLOU, A.; KARTALI, N.; PAPADOPOULOS, N.; VOGIATZIS, K.; ZAMBOULIS, C. Prevalence of primary hyperaldosteronism in resistant hypertension: a retrospective observational study. *Lancet*, v. 371, n. 9628, p.1921-1926, 2008.

EGER, C.E.; ROBINSON, W. F.; HUXTABLE, C. R. Primary hyperaldosteronism (Conn's syndrome) in a cat: A case report and review of comparative aspects. *Journal of Social and Administrative Pharmacy*, v. 24, p. 293-307, 1983.

ETTINGER, S. J.; FELDMAN, E. C. *Tratado de Medicina Interna Veterinária: doenças do cão e do gato*. (5ª Edição). Rio de Janeiro: Editora Guanabara Koogan S.A, 2004, 2156 p.

EVANS, H. E. *Miller's Anatomy of the Dog* (3 ed). St. Louis, Missouri: Saunders, 1993, 1113 p.

FELDMAN, E. C.; NELSON, R. W. *Canine and Feline Endocrinology and Reproduction*. (3 ed.). St. Louis, Missouri: Saunders, 2004, 1089 p.

FERASIN, L. Iatrogenic hyperadrenocorticism in a cat following a short therapeutic course of methylprednisolone acetate. *Journal of Feline Medicine and Surgery*, v. 3, p. 87-93, 2001.

GRAHAM, J. Adrenal Glands. In: *Atlas of Small Animal Ultrasonography*. Penninck, D.; D'Anjou, M. A. Blackwell Publishing, 2008, p. 385-396.

GUNN-MOORE, D. Feline endocrinopathies. *Veterinary Clinics: Small Animal Practice*, v. 35, p. 171-210, 2005.

GUYTON, A. C.; HALL, J. E. *Tratado de Fisiologia*. 11a. Ed. Rio de Janeiro: Elsevier, 2006, 1115 p.

HART, B. L.; ECKSTEIN, R. A. The role of gonadal hormones in the occurrence of objectionable behavior in dogs and cats. *Applied Animal Behaviour Science*, v. 52, p. 331-334, 1997.

HOFFMANN, K. L. Ultrasonographical examination in canine hyperadrenocorticism. *Australian Veterinary Journal*, v. 81, p. 27-30, 2003.

HOMCO, L. D. Adrenal Glands. In: GREEN, R. W. *Small Animal Ultrasound*. Lippincott Williams & Wilkins, Philadelphia, 1995, p. 211-226.

HOYUMPA VOGT, A.; RODAN, I.; BROWN, M.; BROWN, S.; BUFFINGTON, C. A.; LARUE FORMAN, M. J.; NEILSON, J.; SPARKES, A. AAFP-AAHA: feline life stage guidelines. *Journal of Feline Medical Surgery*, v.12, n. 1, p. 43-54, 2010.

JAVADI, S.; DJAJADININGRAT-LAANEN, S. C.; KOOISTRA, H. S.; VAN DONGEN, A. M.; VOORHOUT, G.; VAN SLUIJS, F. J.; VAN DEN INGH, T. S. G. A. M.; BOER, W. H.; RIJNBERK, A. Primary hyperaldosteronism, a mediator of progressive renal disease in cats. *Domestic Animal Endocrinology*, v. 28, n. 1, p. 85-104, 2005.

JERICÓ, M.; CARVALHO, C. F. Adrenais. In: CARVALHO, C. F. *Ultrassonografia em pequenos animais*. São Paulo: Roca, 2004, p. 101-107.

KEALY, J. K.; MCALLISTER, H. The abdomen. In: *Diagnostic radiology and ultrasonography of the dog and cat*. Elsevier Science Health Science Division, 2005 - 512 p.

KOOISTRA, H. S.; GALAC, S.; BUIJTELS, J. J. C. W. M.; MEIJ, B. P. Endocrine diseases in animals. *Hormone Research*, v. 71, n. 1, p. 144-147, 2009.

KOOISTRA, H. S.; GALAC, C. Recent Advances in the Diagnosis of Cushing's Syndrome in Dogs. *Veterinary Clinics of North America: Small Animal Practice*, 40: 259-267, 2010.

LARSON, M. M. Small Animal Ultrasound-Intermediate. In: Western Veterinary Conference, 2008, Las Vegas. *Proceedings*. Disponível em: <<http://www.vin.com/Members/proceedings/Proceedings.plx?CID=WVC2008&Category=3192&PID=19295&O=VIN>> Acessado em: 24/06/2011.

LEOUTSAKOS, B.; LEOUTSAKOS, A. The adrenal glands: a brief historical perspective. *Hormones*, v.7, n.4, p. 334-336, 2008.

- LEYVA, H.; ADDIEGO, L.; STABENFELDT, G. The effect of different photoperiods on plasma concentrations of melatonin, prolactin, and cortisol in the domestic cat. *Endocrinology*, v.115, n.5, p. 1729-1736, 1984.
- LITTLE, A. F. Adrenal gland and renal sonography. *World Journal of Surgery*, New York, v. 24, p.171-182, 2000.
- LLABRES-DIAZ, F. J.; DENNIS, R. Magnetic resonance imaging of the presumed normal canine adrenal glands. *Veterinary Radiology & Ultrasound*, v. 44, n. 1, p. 5-19, 2003.
- LOWE, A. D.; CAMPBELL, K. L.; GRAVES, T. Glucocorticoids in the cat. *Veterinary Dermatology*, v. 19, n. 6, p. 340-347, 2008.
- MAHONEY, P. The adrenal glands. In: *BSAVA Manual of Canine and Feline Abdominal Imaging*. Eds. O'Brien, R. and Barr, F. British Small Animal Veterinary Association, London, 2009, p. 177-186.
- MATTOON, J. S.; AULD, D. M.; NYLAND, T. G. Abdominal ultrasound scanning techniques. In: MATTOON, J. S.; NYLAND, T. G. *Small animal diagnostic ultrasound*. 2. ed. Philadelphia: W. B. Saunders, 2002, p. 49-81.
- MILLARD, R. P.; PICKENS, E. H.; WELLS, K. L. Excessive production of sex hormones in a cat with an adrenocortical tumor. *Journal of the American Veterinary Medical Association*, v. 234, n. 4, p. 505-508, 2009.
- MOONEY, C. Unusual endocrine disorders in the cat. *In Practice*, v. 20, n. 7, p. 345-349, 1998.
- MOONEY, C. T.; PETERSON, M. E. *Manual de Endocrinologia Canina e Felina*. São Paulo: Roca, 2009, 304 p.

MOORE, L. E.; BILLER, D. S.; SMITH, T. A. Use of abdominal ultrasonography in the diagnosis of primary hyperaldosteronism in a cat. *Journal of the American Veterinary Medical Association*, v. 217, n. 2, p. 213-215, 2000.

PEREIRA, M. A., ARAÚJO, R. S., BISI, H. Síndrome de Cushing associada à hiperplasia macronodular das adrenais. Apresentação de um caso e revisão da literatura [versão electrónica]. *Arquivos Brasileiros de Endocrinologia & Metabologia*, v. 45, n. 6, 2001.

RAMOS, M. L. Hiperadrenocorticismo felino : revisão bibliográfica e revisão de caso. Dissertação de Mestrado. Universidade Técnica de Lisboa, Faculdade de Medicina Veterinária, Lisboa.2011.

REUSCH C.E.; SCHELLENBERG, S.; WENGER, M. Endocrine hypertension in small animals. *Veterinary Clinics of North America: Small Animal Practice*,v. 40, n. 2, p.335-352, 2010.

RIJNBERK, A.; KOOISTRA, H. S.; MOL, J. A. Endocrine diseases in dogs and cats: similarities and differences with endocrine diseases in humans. *Growth Hormone & IGF Research*, v. 13, p. 158-154, 2003.

ROSSMEISL, J. H.; SCOTT-MONCRIEFF, J. C. R.; SIEMS, J.; WELLS, A.; ANOTHAYANONTHA, L.; OLIVER, J. W. Hyperadrenocorticism and hyperprogesteronemia in a cat with an adrenocortical adenocarcinoma. *Journal of the American Animal Hospital Association*, v. 36, p. 512-517, 2000.

SELKURT, E. E. *Fisiologia*. 3.ed. Rio de Janeiro, Guanabara Koogan, 1984, 646p.

SHIFRIN, A. The adrenal gland tumors: discovery of the adrenal glands. <http://www.adrenaltumors.org/history>, 2012. Acessado em 12/05/2013.

SINGH, A. K.; JIANG, Y.; WHITE, T.; SPASSOVA, D. Validation of nonradioactive chemiluminescent immunoassay methods for the analysis of

thyroxine and cortisol in blood samples obtained from dogs, cats, and horses. *J Vet Diagn Invest*, v. 9, p. 261-268, 1997.

SCHULMAN, R. L. Feline primary hyperaldosteronism. *Veterinary Clinics of North America: Small Animal Practice*, v. 40, n. 2, p. 353-359, 2010.

WATSON, P. J.; HERRTAGE, M. E. Hyperadrenocorticism in six cats. *Journal of Small Animal Practice*, v. 39, p. 175-184, 1998.

ZATELLI, A.; D'IPPOLITO, P.; FIORE, I.; ZINI, E. Ultrasonographic evaluation of the size of the adrenal glands of 24 diseased cats without endocrinopathies. *Veterinary Record*, v. 160, p. 658-660, 2007.

ZIMMER, C.; HORAUF, A.; REUSCH, C. Ultrasonographic examination of the adrenal gland and evaluation of the hypophyseal-adrenal axis in 20 cats. *Journal of Small Animal Practice*, v. 41, n. 4, p. 156-160, 2000.